



Huntington juvenil y fenocopia intrafamiliar a propósito de dos casos

Juvenile Huntington and intrafamily phenocopy, about two cases

Midiam Silva-Bullón^{1, 2, a*} , Brylianna Toledo-Pacheco^{1, 2, a*} , Marynela Illanes-Manrique^{1, 2, 3, b} ,
 Diana Cubas-Montecino^{2, c} , Mario Cornejo-Olivas^{2, d, e} 

RESUMEN

La enfermedad de Huntington (EH) es una enfermedad neurodegenerativa hereditaria de progresión irremediablemente fatal. Existen otros trastornos con síntomas semejantes a los de esta enfermedad y que son llamados fenocopias. En nuestro reporte, se presentan los casos de dos hermanos con fenotipo compatible con EH, uno ellos con una fenocopia intrafamiliar, caracterizada por un síndrome coreico y cambios del comportamiento, con estudio genético negativo para EH. El caso índice cursa con una forma parkinsoniana de EH de inicio juvenil, con evolución lentamente progresiva que, además, presenta síntomas neuropsiquiátricos, con respuesta mínima a tratamiento sintomático con psicofármacos. El hermano mayor, caso de fenocopia intrafamiliar, cursó con movimientos discinéticos cervicofaciales y faciales severos, psicosis y cognición conservada. En conclusión, las fenocopias de EH pueden presentarse incluso dentro de una familia con EH genéticamente confirmada. Se recomienda una detallada evaluación neurológica y un estudio genético apropiado en todos los casos en que se tenga sospecha clínica de EH, incluso en familiares directos de pacientes diagnosticados con la enfermedad.

Palabras clave: Enfermedad de Huntington, Enfermedad de Huntington juvenil, fenocopia, Perú, variante de Westphal.

ABSTRACT

Huntington's disease (HD) is an inherited neurodegenerative disorder with an always fatal outcome. Other disorders resemble the symptoms of this disease and are called phenocopies. The cases of two brothers in a family affected with a phenotype compatible with HD, are presented, one of them an intrafamilial phenocopy, characterized by choreic syndrome, abnormal behavior, and negative HD genetic testing. The index case evolves with a juvenile-onset slowly progressive parkinsonian form of HD that, in addition, presents neuropsychiatric symptoms with minimal response to symptomatic treatment with dopamine antagonists. The older brother, the intrafamilial phenocopy, experienced severe facial cervicofacial and cervical dyskinesic movements, psychosis, and preserved cognition. In conclusion, the HD phenocopies might occur even within a known, genetically confirmed HD family. It is recommended to perform a detailed neurological examination together with appropriate genetic testing in all cases with clinical suspicious of HD, including direct family members of HD affected individuals.

Keywords: Huntington's disease, Juvenile Huntington's disease, Peru, phenocopy, Westphal variant.

¹ Neurogenetics Working Group, Universidad Científica del Sur. Lima, Perú.

² Centro de Investigación Básica en Neurogenética, Instituto Nacional de Ciencias Neurológicas. Lima, Perú.

³ Atlantic Fellow for Equity in Brain Health, Global Brain Health Institute (GBHI), University of California San Francisco. San Francisco, Estados Unidos.

^a Estudiante de Medicina

^b Médico psiquiatra

^c Biólogo genetista

^d Neurólogo

^e Neurogenetista

* Trabajo en proporciones iguales para primera autoría.

INTRODUCCIÓN

La enfermedad de Huntington (EH) es un trastorno neurodegenerativo hereditario autosómico dominante, determinada por una tríada de características motoras, cognitivas y psiquiátricas (1). La EH es causada por una expansión anormal del trinucleótido citosina-adenina-guanina (CAG) en una región del exón 1 en el gen *HTT* o gen de la huntingtina (2). Las personas portadoras de 40 a más repeticiones de CAG presentarán síntomas de la enfermedad en algún momento de su vida, en tanto que aquellas con 36 a 39 repeticiones expresarán la enfermedad con una penetrancia reducida (3). La EH tiene distribución mundial con variaciones geográficas, con una prevalencia mundial aproximada de 5,5 por cada 100 000 personas (4), por ello es considerada como una enfermedad rara o huérfana. En el Perú, la población con un gran porcentaje de EH es el valle de Cañete, que podría ser la segunda población con EH más grande de América Latina y una de las más conocidas a nivel mundial (5).

La mayoría de personas con EH desarrollan síntomas durante la edad adulta, con una edad media de 40 años, en un rango de 2 a 79 años (6). Sin embargo, existen formas de inicio juvenil de la Enfermedad de Huntington (EHJ) antes de los 20 años (7). En 1883, Carl Friedrich Otto Westphal describió el caso de una persona de 18 años con EH que presentaba una rigidez prominente, denominada en adelante como variante de Westphal (8). Los casos de EHJ representan alrededor del 6% de todos los casos de EH a nivel mundial, generalmente se asocia con una expansión de CAG mayor a 60 repeticiones (9). En el Perú, los casos descritos de EHJ cursan con formas parkinsonianas, coreicas, así como formas infantiles con ataxia, epilepsia y regresión del desarrollo (10).

Los casos con sospecha clínica de EH con estudio genético negativo para la enfermedad se catalogan como fenocopias de EH, y representan alrededor del 1 % de los casos con sospecha clínica de EH (11). Múltiples enfermedades genéticas pueden expresarse clínicamente como fenocopias de la EH, entre las que destacan las enfermedades de Huntington Like (HDL) tipo 1, 2 y 4. La HDL2 es la fenocopia de EH más frecuente en América del Sur (12), y cursa con síntomas cognitivos, psiquiátricos y motores muy similares a la EH. Otras enfermedades hereditarias que cursan con síndrome coreico incluyen la atrofia dentorubropalidoluisiana (DRPLA), la neuroferritinopatía y la corea hereditaria benigna (13).

Otras causas secundarias pueden expresarse como fenocopias de EH, como las discinesias asociadas al uso crónico de antipsicóticos.

A continuación presentamos dos hermanos con movimientos involuntarios y problemas del comportamiento, uno con diagnóstico definitivo de EHJ y el otro con fenocopia intrafamiliar. Se destaca la importancia de la evaluación clínica detallada y del estudio genético en todo individuo con sospecha de EH.

CASO 1

Se trata de una mujer de 30 años (individuo III-5, figura 1), soltera, secundaria incompleta, natural de la sierra central del Perú. El padre, ya fallecido, tuvo antecedente de hábito aparentemente alcohólico, con múltiples parejas, conducta violenta hacia su familia y crianza muy estricta. La paciente inició la enfermedad a los 15 años con lentitud progresiva en los movimientos voluntarios, inquietud psicomotriz nocturna, aislamiento, labilidad emocional y obstinación. Asimismo, tenía dificultad para articular palabras, episodios de alucinaciones y lenguaje incoherente, que incluso ameritaron evaluación psiquiátrica en un hospital de su localidad y otro especializado en salud mental en Lima; para lo cual recibió un tratamiento farmacológico de risperidona.

En el examen neurológico inicial, realizado a los 21 años de edad, se aprecia bradicinesia global con rigidez bilateral y axial, hipomimia moderada, incoordinación de manos y pies, tics vocales, movimientos de seguimiento ocular lentos, latencia incrementada de sacádicos y alteraciones cognitivas. En la escala unificada de valoración de la Enfermedad de Huntington, segmento motor (UHDRS III): 12 puntos; Mini-mental State Examination (MMSE): 12 puntos; escala de la evaluación cognitiva de Montreal (MoCA): 13 puntos; y estudio genético del gen *HTT*: 50/25 repeticiones de CAG.

Recibió tratamiento farmacológico con risperidona 2 mg/día y alprazolam 0.5 mg/día con buena adherencia y sin efectos secundarios destacables. Tuvo seguimiento regular por aproximadamente seis años con evolución tórpida con parkinsonismo rígido-acinético moderado. Según evaluación, nueve años después de la primera atención se encuentra parcialmente dependiente, poco comunicativa y con caídas aisladas.

CASO 2

Se trata de un varón de 39 años (individuo III2, figura 1), soltero, grado de instrucción superior incompleto, natural de la sierra central de Perú. Inició la enfermedad a los 20 años, aproximadamente con cambios de comportamiento, ideas delusivas y alucinaciones auditivas. Recibió tratamiento en la especialidad de psiquiatría en el hospital de su localidad y otro especializado en salud mental en Lima. Se le diagnosticó esquizofrenia y le recetaron antipsicóticos y otros fármacos, como benzodiazepinas, estabilizadores del ánimo y anticolinérgicos, con respuesta fluctuante al tratamiento a lo largo de los años. No están claros los primeros síntomas que motivaron que esté en un hospital psiquiátrico. A los 29 años, presentó episodio de parpadeo constante referido como ardor, tics faciales, mordedura, inquietud a predominio nocturno e irritabilidad. Entre sus antecedentes personales de importancia, se tiene: convulsión con fiebre a los 7 años, atención en instituto especializado de neurología para descartar epilepsia a los 15 años, impulso sexual incrementado desde los 12 años, con historia de denuncias por hostigamiento sexual a mujeres, acudía a prostíbulos desde los 18 años y tenía relaciones sexuales con otros hombres. Tuvo un intento suicida a los 26 años. Ha laborado ocasionalmente por períodos cortos en tareas sencillas, como recolección de café en una granja.

A los 30 años, presenta movimientos anormales (tipo «sacudidas») en extremidades y tics en el rostro, incoordinación de manos y pies e inestabilidad de la marcha, conducta desorganizada, como encender y apagar la luz en forma repetida, risas inmotivadas y conducta agresiva hacia familiares. Recibió valproato de sodio 500 mg/día por sospecha de crisis epilépticas vs. pseudocrisis, y biperideno 4mg/día para prevención de síntomas secundarios. Posteriormente, se modificó el tratamiento farmacológico y se le receta risperidona y clonazepam, cuyas dosis llegaron a ser de 5 mg/día y 1,5 mg/ día, respectivamente, en consultas de

seguimiento subsecuentes. Recibió ciclos cortos de otros antipsicóticos, como clorpromacina, olanzapina y quetiapina, sin obtener mejoría significativa.

Al examen neurológico inicial, realizado a los 30 años de edad, se aprecia disfagia, disartria, tics vocales, movimientos coreicos en rostro y miembros superiores de tipo constante y de poca amplitud, movimientos distónicos cervicales con desviación del cuello hacia a la izquierda y de tronco, rigidez en miembros superiores con predominio derecho. En UHDRS III: 13 puntos; en MMSE: 25 puntos; y en MoCA: 19 puntos. El estudio genético inicial en el gen *HTT* resultó no informativo por presencia de alelo único en el gen *HTT*; un estudio genético posterior, mediante *Repeat primed Polymerase Chain Reaction* (RP-PCR), confirmó el genotipo de 15/15 repeticiones de CAG en el gen *HTT*, siendo negativo para EH.

La evaluación psiquiátrica realizada a los 33 años describe al paciente con lentitud motora, movimientos distónicos e involuntarios generalizados, lenguaje con tono adecuado, ánimo aplanado, orientado en tres esferas, delusiones autorreferenciales y de contenido sexual, significados adventicios, alucinaciones auditivas, tendencia a la irritabilidad, desinhibición sexual, comportamiento sexual inadecuado orientado hacia mujeres y heteroagresividad, sin conciencia de la enfermedad.

Tuvo seguimiento regular por aproximadamente seis años con mala respuesta al tratamiento de los movimientos involuntarios y distonía cervical, pero con preservación de las funciones cognitivas. Según la evaluación, nueve años después de la primera atención, se encuentra lúcido, con remembranza del pasado, leve disartria, movimientos involuntarios y distonía severa con predominio cervical y miembros superiores. En opinión del familiar responsable, hay control parcial de los trastornos del comportamiento y muy poco control de los movimientos involuntarios.

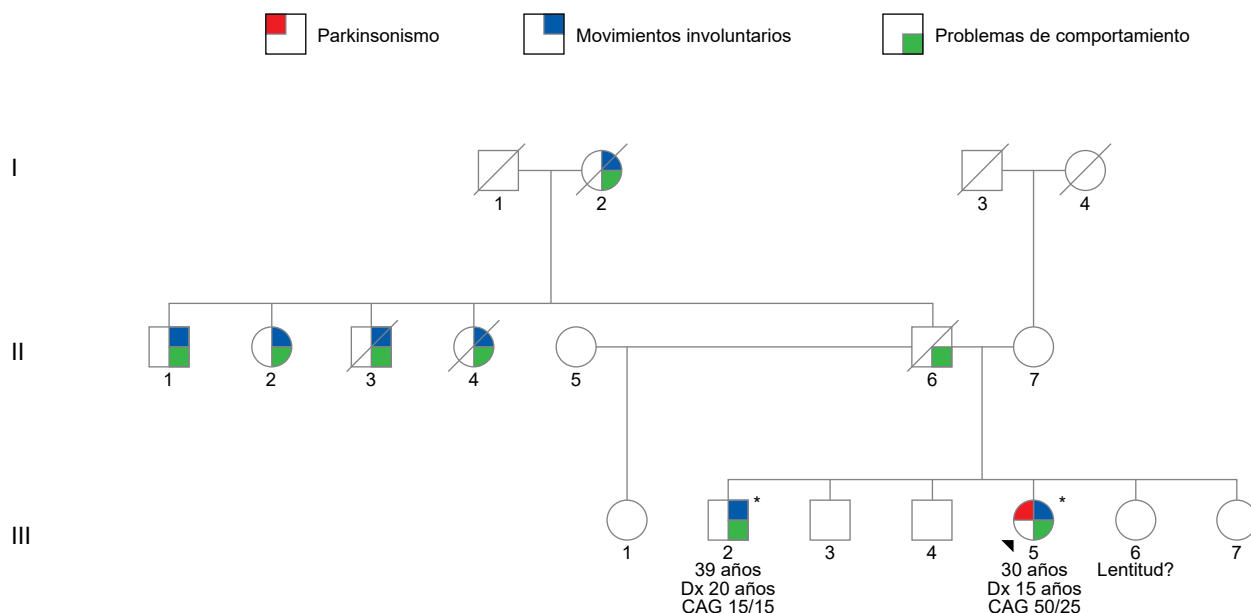


Figura 1. Heredograma. En el probando (flecha, III5) y su hermano (III2) se muestra la edad del diagnóstico (Dx) y el genotipo identificado para el gen *HTT*. El (*) identifica los individuos que cuentan con estudio genético para el gen *HTT*.

DISCUSIÓN

Presentamos dos casos con un fenotipo compatible con EH. El estudio genético confirmó el diagnóstico de EH en la probando (individuo III-5). Sorprendentemente, el hermano (individuo III-2), con un estudio genético inicial incierto, tuvo un resultado genético confirmatorio negativo para EH, definiéndose como una fenocopia intrafamiliar de EH.

La probando (III-5) con EHJ, desde los 15 años cursa con un parkinsonismo bilateral y simétrico de predominio rígido-acinético asociado a cambios progresivos de comportamiento, fenotipo compatible con la variante de Westphal de EH. Esta variante es más frecuente en individuos que inician síntomas antes de los 21 años (14). El genotipo de la probando es 50/25 repeticiones de CAG y se presenta con una forma temprana de la enfermedad, concordante con lo descrito en la literatura, en la que se menciona que a más repeticiones la enfermedad se presenta en edades más tempranas, fenómeno conocido como anticipación génica (15). Se postula que el parkinsonismo en EHJ ocurriría por una pérdida neuronal progresiva del putamen y núcleo caudado en un cerebro aún en maduración (16).

El diagnóstico de fenocopia intrafamiliar del hermano (III-2) fue tardío. Debido a que la técnica que se utilizó inicialmente no diferenciaba el homoalelismo

de la presencia de un genotipo con alelo de expansión grande no visible (más de 40 repeticiones de CAG), se asumió que era un caso probable de expansión grande, dado que era hermano de un caso ya diagnosticado con EH. El diagnóstico genético negativo definitivo se produjo luego de un segundo análisis con RP-PCR, que confirmó homoalelismo en el gen *HTT* con 15 repeticiones de CAG. Los movimientos involuntarios de predominio cervicofacial, de aparición posterior al trastorno de comportamiento, estarían relacionados con una discinesia tardía secundaria al uso prolongado de neurolépticos (17). Considerando la sospecha de crisis epilépticas, los síntomas psiquiátricos y motores, no podemos descartar la coexistencia de alguna enfermedad neurodegenerativa que se exprese como fenocopia de la EH, incluyendo el HDL2 (18), entre otras que no fueron sistemáticamente descartadas en este caso.

Las conductas de desinhibición sexual a edad temprana, la conducta hipersexual e incluso los intentos de agresión sexual pueden indicarnos la presencia de un trastorno psiquiátrico a edad temprana, que puede diagnosticarse como un trastorno parafílico e hipersexualidad. Estos diagnósticos son más frecuentes en varones en el inicio de la adolescencia. Usualmente, se da el diagnóstico de uno o más trastornos parafílicos, además de comorbilidades psiquiátricas como psicosis (19). Los trastornos parafílicos y la hipersexualidad

pueden ser parte de una enfermedad neurológica, sea dada por una lesión cortical o subcortical del cerebro. Sin embargo, en este caso, los síntomas de la conducta sexual anteceden al desarrollo de los primeros síntomas psicóticos (20, 21). En el caso de las psicosis, es posible considerar un diagnóstico de esquizofrenia. De acuerdo con el *Manual de diagnóstico y estadístico de los trastornos mentales* (DSM-5) (22), el individuo (III-2) cumple con la presencia de síntomas compatibles, como delusiones, alucinaciones, conducta desorganizada, disminución de la motivación (apatía), así como la alteración significativa de su funcionamiento en sus relaciones interpersonales, laborales o de autocuidado.

En conclusión, la EH puede expresarse con fenotipos distintos dependiendo de la edad de inicio, y ello incluye formas atípicas de parkinsonismo en menores de 20 años. Las fenocopias de EH pueden presentarse incluso dentro de una familia con Huntington confirmado, como ocurrió en este caso. Se recomienda que cada caso dentro de una familia tenga una evaluación completa con estudio genético independiente, además de un diagnóstico definitivo que permita un asesoramiento y seguimiento adecuado para cada miembro afectado.

Financiamiento

Trabajo autofinanciado por los autores, con soporte académico de la Universidad Científica del Sur y apoyo logístico del Instituto Nacional de Ciencias Neurológicas.

Conflicto de intereses

Los autores declaramos no tener conflicto de intereses para esta publicación.

Agradecimientos

A los pacientes y su familia que motivaron y contribuyeron gentilmente con información para la realización de este trabajo.

Correspondencia

Midiam Diana Silva Bullón
Universidad Científica del Sur
Panamericana Sur km 19, Villa El Salvador-Lima, Perú
Correo electrónico: 100029006@cientifica.edu.pe
934669788

REFERENCIAS BIBLIOGRÁFICAS

1. Ross CA, Tabrizi SJ. Huntington's disease: from molecular pathogenesis to clinical treatment. *Lancet Neurol* [Internet]. 2011; 10(1): 83-98. Disponible en: [https://www.thelancet.com/journals/lanneur/article/PIIS1474-4422\(10\)70245-3/fulltext](https://www.thelancet.com/journals/lanneur/article/PIIS1474-4422(10)70245-3/fulltext)
2. MacDonald ME, Ambrose CM, Duyao MP, Myers RH, Lin C, Srinidhi L, et al. A novel gene containing a trinucleotide repeat that is expanded and unstable on Huntington's disease chromosomes. The Huntington's Disease Collaborative Research Group. *Cell* [Internet]. 1993; 72(6): 971-983. Disponible en: [https://www.cell.com/cell/pdf/0092-8674\(93\)90585-E.pdf](https://www.cell.com/cell/pdf/0092-8674(93)90585-E.pdf)
3. Trottier Y, Biancalana V, Mandel JL. Instability of CAG repeats in Huntington's disease: relation to parental transmission and age of onset. *J Med Genet* [Internet]. 1994; 31(5): 377-382. Disponible en: <https://jmg.bmj.com/content/31/5/377>
4. Baig SS, Strong M, Quarrell OW. The global prevalence of Huntington's disease: a systematic review and discussion. *Neurodegener Dis Manag* [Internet]. 2016; 6(4): 331-343. Disponible en: <https://www.futuremedicine.com/doi/10.2217/nmt-2016-0008>
5. Torres L, Mori N, Mazzetti P, Mendoza, Cuentas M, Montoya J, et al. High prevalence of Huntington's disease in Cañete-Perú. *Tech Neurosurg Neurol* [Internet]. 2020; 3(5): 1-5. Disponible en: <https://crimsonpublishers.com/tnn/fulltext/TNN.000573.php>
6. Testa CM, Jankovic J. Huntington disease: a quarter century of progress since the gene discovery. *J Neurol Sci* [Internet]. 2019; 396: 52-68. Disponible en: [https://www.jns-journal.com/article/S0022-510X\(18\)30384-8/fulltext](https://www.jns-journal.com/article/S0022-510X(18)30384-8/fulltext)
7. Nance MA, Myers RH. Juvenile onset Huntington's disease - clinical and research perspectives. *Ment Retard Dev Disabil Res Rev* [Internet]. 2001; 7(3): 153-157. Disponible en: <https://onlinelibrary.wiley.com/doi/10.1002/mrdd.1022>
8. Stoker TB, Mason SL, Greenland JC, Holden ST, Santini H, Barker RA. Huntington's disease: diagnosis and management. *Pract Neurol* [Internet]. 2022; 22(1): 32-41. Disponible en: <https://pn.bmj.com/content/22/1/32>
9. Quarrell OWJ, Brewer HM, Squitieri F, Barker RA, Nance MA, Landwehrmeyer GB, editores. *Juvenile Huntington's Disease: and other trinucleotide repeat disorders* [Internet]. Oxford: Oxford University Press; 2009. Disponible en: <https://academic.oup.com/book/25087>
10. Vishnevetsky A, Cornejo-Olivas M, Sarapura-Castro E, Inca-Martinez M, Rabinowitz D, Milla-Neyra K, et al. Juvenile-onset Huntington's disease in Peru:

- a case series of 32 patients. *Mov Disord Clin Pract* [Internet]. 2023; 10(2): 238-247. Disponible en: <https://movementdisorders.onlinelibrary.wiley.com/doi/10.1002/mdc3.13625>
11. Andrew SE, Goldberg YP, Kremer B, Squitieri F, Theilmann J, Zeisler J, et al. Huntington disease without CAG expansion: phenocopies or errors in assignment? *Am J Hum Genet* [Internet]. 1994; 54(5): 852-863. Disponible en: <https://www.ncbi.nlm.nih.gov/pmc/articles/PMC1918249/>
 12. Walker RH, Gatto EM, Bustamante ML, Bernal-Pacheco O, Cardoso F, Castilhos RM, et al. Huntington's disease-like disorders in Latin America and the Caribbean. *Parkinsonism Relat Disord* [Internet]. 2018; 53: 10-20. Disponible en: [https://www.prd-journal.com/article/S1353-8020\(18\)30253-0/fulltext](https://www.prd-journal.com/article/S1353-8020(18)30253-0/fulltext)
 13. Wild EJ, Tabrizi SJ. Huntington's disease phenocopy syndromes. *Curr Opin Neurol* [Internet]. 2007; 20(6): 681-687. Disponible en: https://journals.lww.com/co-neurology/Abstract/2007/12000/Huntington_s_disease_phenocopy_syndromes.14.aspx
 14. Niemann N, Jankovic J. Juvenile parkinsonism: differential diagnosis, genetics, and treatment. *Parkinsonism Relat Disord* [Internet]. 2019; 67: 74-89. Disponible en: [https://www.prd-journal.com/article/S1353-8020\(19\)30288-3/fulltext](https://www.prd-journal.com/article/S1353-8020(19)30288-3/fulltext)
 15. Aldred MA, Morrell NW. Waiting in anticipation. The genetics of pulmonary arterial hypertension. *Am J Respir Crit Care Med* [Internet]. 2012; 186(9): 820-811. Disponible en: <https://www.atsjournals.org/doi/10.1164/rccm.201209-1666ED>
 16. Bakels HS, Roos RAC, van Roon-Mom WMC, de Bot ST. Juvenile-onset Huntington disease pathophysiology and neurodevelopment: a review. *Mov Disord* [Internet]. 2022; 37(1): 16-24. Disponible en: <https://movementdisorders.onlinelibrary.wiley.com/doi/10.1002/mds.28823>
 17. Friedman JH. Movement disorders induced by psychiatric drugs that do not block dopamine receptors. *Parkinsonism Relat Disord* [Internet]. 2020; 79: 60-64. Disponible en: [https://www.prd-journal.com/article/S1353-8020\(20\)30697-0/fulltext](https://www.prd-journal.com/article/S1353-8020(20)30697-0/fulltext)
 18. Ferreira-Correia A, Anderson DG, Cockcroft K, Krause A. A comparison between the neurocognitive profile of Huntington disease-like 2 and Huntington disease: exploring the presence of double dissociations. *Appl Neuropsychol Adult* [Internet]. 2022; 29(2): 223-233. Disponible en: <https://www.tandfonline.com/doi/abs/10.1080/23279095.2020.1734810?journalCode=hapn21>
 19. Soldati L, Bianchi-Demicheli F, Schockaert P, Köhl J, Bolmont M, Hasler R, et al. Association of ADHD and hypersexuality and paraphilias. *Psychiatry Res* [Internet]. 2021; 295: 113638. Disponible en: <https://www.sciencedirect.com/science/article/abs/pii/S0165178120332996?via%3Dihub>
 20. Holoyda BJ, Kellaher DC. The biological treatment of paraphilic disorders: an updated review. *Curr Psychiatry Rep* [Internet]. 2016; 18(2): 19. Disponible en: <https://link.springer.com/article/10.1007/s11920-015-0649-y>
 21. Béreau M. Hypersexuality in neurological disorders: from disinhibition to impulsivity. *Front Neurol Neurosci* [Internet]. 2018; 41: 71-76. Disponible en: <https://karger.com/books/book/161/chapter-abstract/5098977/Hypersexuality-in-Neurological-Disorders-From?redirectedFrom=fulltext>
 22. American Psychiatric Association. *DSM-5: Manual diagnóstico y estadístico de los trastornos mentales*. Madrid: Editorial Médica Panamericana; 2014.

Recibido: 24/03/2023
Aceptado: 27/03/2023