



Enfermedad descompresiva espinal: mielopatía isquémica secundaria a un accidente de buceo.

Spinal cord decompression sickness: Ischemic myelopathy secondary to a diving accident.

Víctor V. Saquisela ^{1,a}, Christian E. Vargas ^{1,b}, Evelyn Mariños^{2,c}, Javier Guzman ^{1,c}, Marco Zuñiga ^{3,d}

RESUMEN

Se reporta el caso de un paciente de 34 años, buzo de profesión, hospitalizado por presentar de forma súbita confusión, debilidad generalizada, dolor intenso seguido de paraplejía y retención urinaria luego de emerger rápidamente desde una profundidad aproximada de 42 metros. El paciente fue admitido 48 horas después del evento habiendo completado dos sesiones de terapia de descompresión. Al examen se evidenció paraplejía flácida arrefléxica con nivel sensitivo a nivel de D5 global, reflejo plantar extensor bilateral y retención urinaria. En la resonancia magnética se evidenció incremento del calibre medular con alteración de señal en su diámetro anteroposterior, el cual es visto como hiperintensidad heterogénea en la secuencia T2 y STIR desde D2 hasta D11, sin dilatación del canal medular, compatible con lesión isquémica secundaria a enfermedad descompresiva. Recibió tratamiento con sesiones de cámara hiperbárica y corticoterapia (metilprednisolona 1g EV por 5 días) con respuesta parcial. Se comenta la baja incidencia de esta patología enfermedad descompresiva secundaria a un accidente de buceo) y las peculiaridades de su presentación clínica.

PALABRAS CLAVE: Enfermedad de descompresión, enfermedades de la médula espinal, buceo.

SUMMARY

We report the case of a 34-year-old male patient, a professional diver hospitalized in connection with a clinical picture characterized by sudden onset of disorientation, generalized weakness, intense body pain followed by sudden paraplegia and urinary retention. These manifestations occurred after a rapid ascent (10 minutes) from a depth of about 42 meters. He was admitted after having received two sessions of decompression therapy. Physical examination revealed flaccid paraplegia, bilateral extensor plantar reflex, a D5 sensitive level. Magnetic resonance imaging showed an increase in the medullar gauge with alteration of its signal, both in anterior and posterior areas, seen as a heterogeneous hyperintensity in the sequence T2 and STIR from D2 to D11, without dilatation of the spinal canal, compatible with ischemic injury. The diagnosis of ischemic myelopathy secondary to decompressive disease was made, and the patient received treatment with a hyperbaric chamber and a short course of steroids (Methylprednisolone 1g EV for 5 days) with partial response. The case is presented, and comments are made regarding the low incidence of this pathology and the variety of clinical peculiarities in its presentation.

KEYWORDS: Decompression sickness, spinal cord diseases, diving.

¹ Unidad Neurología General, Hospital Edgardo Rebagliati Martins. Lima, Perú.

² Unidad Vasculares y Epilepsia, Hospital Edgardo Rebagliati Martins. Lima, Perú.

³ Servicio de de Neurología, Hospital Edgardo Rebagliati Martins. Lima, Perú.

^a Médico Residente; ^b Médico especializado en Neurología; ^c Médico Asistente de Neurología; ^d Jefe del Servicio

INTRODUCCIÓN

La enfermedad descompresiva es un síndrome clínico causado por la alteración en la presión ambiental que resulta en la liberación de burbujas de gas inerte dentro de los tejidos o en el torrente sanguíneo que ha sido disuelto anteriormente (1).

La enfermedad descompresiva espinal es una subforma de enfermedad descompresiva en la que se han descrito tres mecanismos probables: infarto venoso, formación de burbuja autóctona y enfermedad embólica(2).

La incidencia de esta rara condición se estima que es de 1 caso por 5000 a 10000 buzos (3).

Para reducir el volumen de la burbuja y acelerar la eliminación del gas, la terapia de recompresión con oxígeno hiperbárico sigue siendo la terapia de elección, sobre la base de la experiencia histórica la recompresión a 2.8 ATA (atmósfera absoluta) con oxígeno al 100% (4).

La resolución completa de los síntomas se observa en casi el 75% de los casos, mientras que aproximadamente el 16% de los pacientes pueden tener síntomas residuales por hasta tres meses, el retraso en el tratamiento tiene un pronóstico desfavorable, con un estudio que reportó una disminución en los resultados exitosos del 75% al 57% cuando el tratamiento se retrasa más de 12 horas(5).

Se reporta el caso de una paciente con enfermedad descompresiva espinal secundario a un accidente de buceo.

Caso clínico

Paciente varón de 34 años sin antecedentes de importancia, natural y procedente de Ica, buzo de profesión, por lo cual llegaba a descender hasta 36 metros de profundidad durante 2 horas, 2 veces al día. Dos días antes de su ingreso durante la realización de su trabajo descendió 42 metros aproximadamente y es informado de la descomposición de la compresa de aire por lo que tiene que ascender rápidamente a la superficie, realizándolo en 10 minutos aproximadamente; ya en la superficie refiere, casi inmediatamente posterior al ascenso, confusión, debilidad generalizada, dolor intenso global seguido de paraplejía súbita siendo atendido por el personal de salud de su centro de labores donde se le indica terapia de recompresión

mediante sesiones de cámara hiperbárica según tablas internacionales, recibiendo la primera sesión 12 horas posterior al evento aproximadamente.

Un día antes del ingreso tras segunda sesión de cámara hiperbárica, paciente refiere discreta mejoría y posteriormente es referido al Hospital Nacional Edgardo Rebagliati Martins.

Al ingresar al nuestro hospital paciente ingresa despierto con funciones vitales estables, sin signos de compromiso respiratorio, en el examen físico se evidencia paraplejía flácida arrefléxica, anestesia desde dermatoma D5, reflejo plantar extensor bilateral, siendo manejado conjuntamente por los servicios de Emergencia y Neurología indicándose sesiones de cámara hiperbárica (20 sesiones) y curso corto de metilprednisolona 1g EV por 5 días, paciente es hospitalizado en el servicio de Medicina Interna donde se completó el tratamiento con cámara hiperbárica completando 20 sesiones, evidenciándose discreta mejoría a nivel sensitivo, persistiendo la paraplejía y la retención urinaria.

DISCUSIÓN

La enfermedad de descompresión se clasifica en dos grupos: El tipo I incluye dolor en las articulaciones, marmorillado de la piel, pequeñas hemorragias irregulares y obstrucción linfática; el tipo II se clasifica además en cuatro subgrupos según la afectación del SNC, la médula espinal, el oído interno y el pulmón. La afectación espinal ocurre en 10% a 30% de los casos (1,6,7) como es en el presente caso reportado. A pesar de no estar establecida claramente la fisiopatología, algunos autores consideran que el infarto venoso es el mecanismo más probable del compromiso medular, lo que correspondería a imágenes que muestran afectación de la sustancia blanca, pero según otras revisiones hay casos en los cuales los estudios imagenológicos muestran compromiso de la sustancia gris lo cual correspondería a un mecanismo embólico arterial o a veces se observa un patrón mixto, el trabajo de Tiffany Hennedige, quién revisó pacientes con diagnóstico de enfermedad descompresiva espinal encontrando que en más del 80% las imágenes mostraron compromiso tanto de la sustancia blanca como de la sustancia gris (8), como en el caso presentado, dejando abierta la posibilidad de un mecanismo mixto. Con respecto a las características imagenológicas se describen una amplia variabilidad de hallazgos destacándose el compromiso difuso ya sea de la sustancia blanca o gris o de ambas como

es el caso descrito asociado a un engrosamiento medular producto del proceso inflamatorio y a una hiperintensidad heterogénea en la señal T2 (figura 1 y figura 2), así como lo describe Jhon McCormac et al., en su trabajo (9) estos hallazgos son compatibles con los encontrados en nuestro paciente.

Entre los factores que incrementan el riesgo para desarrollar enfermedad descompresiva destaca shunt derecha-izquierda (Ejemplo: Foramen oval permeable, ductus arterial persistente) en el estudio de Bove se determina que la presencia de Foramen Oval Permeable aumenta 2,5 veces la probabilidad de desarrollar enfermedad descompresiva, sin embargo en el estudio en mención se señala que por la baja prevalencia de enfermedad descompresiva que afecta el sistema nervioso no se justifica el rastreo sistemático en buzos o militares; este estudio no se realizó en el paciente en mención (10).

La enfermedad descompresiva tiene una amplia gama de manifestaciones, en una revisión de 2346 accidentes de buceo se reportó 68% presentó dolor, de los cuales 58% fue articular, 35% muscular y 7% de cadera; 63,4% presentó parestesias;40,8% síntomas constitucionales como cefalea, fatiga, malestar general;19,4% vértigo;18,7% presentó síntomas

motores;9,5% síntomas cutáneos;7,9% alteraciones del estado mental; 5,6% alteraciones pulmonares; 2,1% alteraciones auditivas y 2,8% alteraciones vesicales. La mayoría de las veces los síntomas aparecen al emerger en ocasiones pueden aparecer posterior a varios días del episodio índice; los casos de enfermedad descompresiva del SNC se presentan rápidamente, en 1070 pacientes, 56% presentó los síntomas a los 10 minutos del ascenso y el 90% los presentó a las 4 horas (11).

El tratamiento definitivo incluye la oxigenoterapia hiperbárica en una cámara de recompresión, la oxigenoterapia hiperbárica disminuye el volumen de burbujas de aire de acuerdo con la ley de Boyle y también proporciona oxigenación al tejido hipóxico aumentando el contenido de oxígeno disuelto de la sangre arterial. Además, la concentración de nitrógeno plasmático disminuye, aumentando el gradiente de nitrógeno de burbuja a plasma, acelerando así la absorción de burbujas.

Se estima que la resolución completa de los síntomas en la enfermedad de descompresión tipo II se observa en casi el 75% de los casos, mientras que aproximadamente el 16% de los pacientes pueden

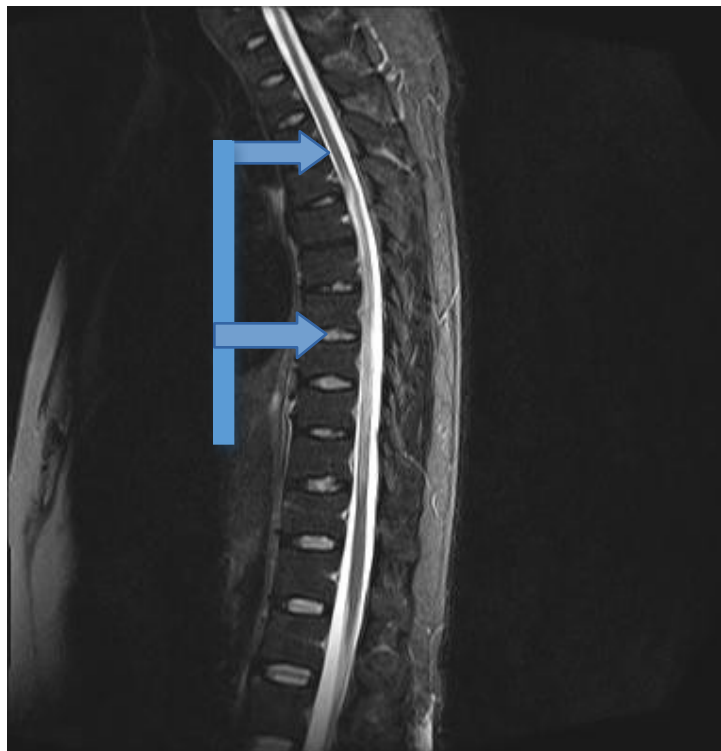


Figura 1. Imagen de RMN de columna, secuencia T2, corte sagital:Se observa aumento del calibre medular a nivel de D2, asociado a aumento de señal.

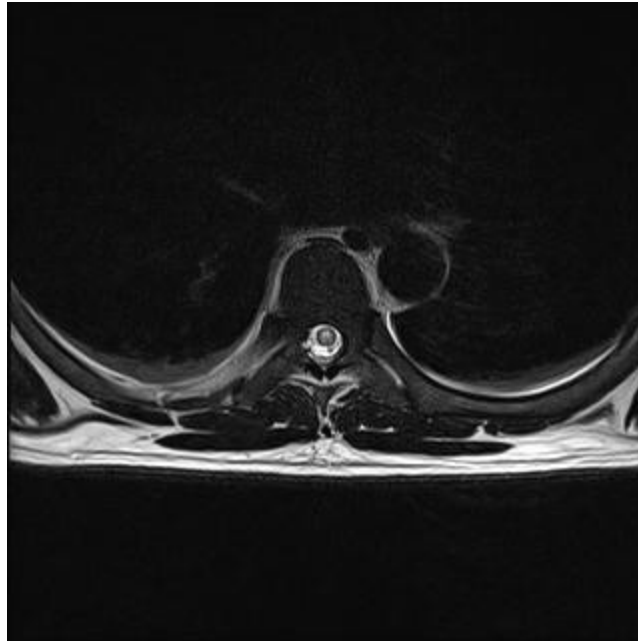


Figura 2. Imagen de RMN de columna, secuencia T2, corte axial: Se evidencia aumento de señal antero-posterior centromedular.

presentar síntomas residuales hasta por tres meses (5), lo cual se ha demostrado con los estudios de Gempp (12), Ross (13) y Thalmann (4) que muestran tasas de recuperación de 67%, 86% y 80% respectivamente.

Si bien nuestro paciente no mostró mejoría clínica significativa con respecto a su ingreso a pesar de haber recibido terapia con cámara hiperbárica esto se deba probablemente a los factores de mal pronóstico que presentó el paciente, los mismos que fueron descritos en trabajos anteriores, Blatteau et al., realizaron un análisis de 279 pacientes con enfermedad descompresiva en el cual determinó posterior al análisis multivariado que los principales factores independientes asociados a una mala recuperación son: edad > 42 años (14); sumergirse a una profundidad mayor a 39 metros; incontinencia urinaria; persistencia o empeoramiento de los síntomas antes de la recompresión y score en la escala de severidad de Boussuges >7 (la escala de Boussuges es una escala de severidad que además ha demostrado poder predecir síntomas residuales al mes de la terapia de recompresión, las variables que considera son: Buceo repetitivo, curso clínico antes de la recompresión, déficit sensitivo, déficit motor, disfunción vesical; de habersele aplicado la escala a nuestro paciente su puntuación sería de 18).

Siempre ha existido controversia con respecto a si la demora del tratamiento interfiere con el pronóstico

del paciente así se encuentran diferentes datos en la bibliografía revisada; en el análisis retrospectivo de Hadanny (15) en el cual comparó a 76 pacientes con enfermedad descompresiva quienes tuvieron una terapia de recompresión tardía (después de 48 horas) con un grupo de 128 pacientes quienes recibieron terapia de recompresión temprana (antes de 48 horas) no encontró diferencias estadísticas; contrario al estudio de Green quien describe que una terapia temprana, como punto de corte 12 horas de inicio de síntomas, fue superior al inicio tardío (16).

Al ser una entidad rara, no se dispone de muchos ensayos randomizados; pero se conoce que en los casos de enfermedad descompresiva el tratamiento de elección es la terapia recompresiva; sin embargo existen dudas sobre si se podría adicionar alguna terapia al tratamiento establecido en el año 2012, se realizó una revisión sistematizada acerca de la terapia adyuvante en la enfermedad descompresiva (17) y cuando ocurre retraso para iniciar tratamiento, se incluyeron 2 estudios randomizados que enrolaron un total de 268 pacientes, en uno se comparó la terapia recompresiva con oxígeno contra la terapia recompresiva con oxígeno más la adición de AINES, no hubo evidencia de mejorar la efectividad con la adición de AINES pero ocurrió una reducción en el número de terapias de recompresión cuando se agregó tenoxicam; en el otro estudio se comparó la

terapia recompresiva con oxígeno versus la terapia recompresiva de una mezcla de helio y oxígeno, las probabilidades de múltiples recompresiones fueron menores con una mezcla de helio y oxígeno (heliox) en comparación con el oxígeno sólo.

En el caso descrito, el paciente recibió corticoterapia, probablemente en busca del efecto antiedema de los corticoides, pero como se ha señalado la fisiopatología de la enfermedad descompresiva no corresponde a una etiología inflamatoria además debemos señalar que no existe evidencia científica de mejoría con el uso de corticoides, las guías de la Sociedad Médica Submarina e Hiperbárica (18) colocan a la corticoterapia en Nivel de Evidencia C, no recomendando su uso sistematizado.

En conclusión presentamos el caso de un paciente con enfermedad descompresiva espinal severa secundario a un accidente de buceo en el cual destaca lo inusual y particular del caso, realizándose una revisión sobre la fisiopatología, etiología y tratamiento presentando la evidencia científica disponible.

Correspondencia

Victor Vladimir SaquiselaAlburqueque
Correo electrónico: vsaquisela@gmail.com

REFERENCIAS BIBLIOGRÁFICAS

- Aharon-Peretz J, Adir Y, Gordon CR, Kol S, Gal N, Melamed Y. Spinal cord decompression sickness in sport diving. *Arch Neurol*. 1993; 50: 753-6.
- Kei PL, Choong CT, Young T, Lee SH, Lim CC. Decompression sickness: MRI of the spinal cord. *J Neuroimaging*. 2007; 17 (4): 378-80.
- Newton HB. Neurologic complications of scuba diving. *Am Fam Physician*. 2001; 63: 2211-18.
- Thalmann ED. Principles of US Navy recompression treatments for decompression sickness. In: Moon RE, Sheffields PJ, editors. *Diving accident management*. Bethesda: Undersea and Hyperbaric Medical Society; 1996. p. 75-95.
- Green RD, Leitch DR. Twenty years of treating decompression sickness. *Aviat Space Environ Med*. 1987;58(4):362-6.
- Manabe Y, Sakai K, Kashihara K, Shohmori T. Presumed venous infarction in spinal decompression sickness. *AJNR Am J Neuroradiol*. 1998; 19:1578-80.
- Warren LP Jr, Djang WT, Moon RE, et al. Neuroimaging of scuba diving injuries to the CNS. *AJR Am J Roentgenol*. 1988; 151: 1003-8.
- Hennedige T, Chow W, Ng YY, Chung-Tsing GC, Lim TC, Kei PL. MRI in spinal cord decompression sickness. *JMedImagingRadiatOncol*. 2012;56(3):282-8. doi: 10.1111/j.1754-9485.2012.02386.x
- McCormac J, Mirvis SE, Cotta-Cumba C, Shanmuganathan K. Spinal myelopathy resulting from decompression sickness: MR findings in a case and review of the literature. *Emerg Radiol*. 2002; 9(4):240-2.
- Bove AA. Risk of decompression sickness with patent foramen ovale. *Undersea Hyperb Med*. 1998;25(3):175.
- Vann RD, Butler FK, Mitchell SJ, Moon RE. Decompression Illness. *Lancet*. 2011; 377(9760): 153-164.
- Gempp E, Blatteau JE. Risk factors and treatment outcome in scuba divers with spinal cord decompression sickness. *J Crit Care*. 2010; 25: 236-42.
- Ross JAS. Clinical audit and outcome measures in the treatment of decompression illness in Scotland. A report to the National Health Service in Scotland Common Services Agency, National Services Division on the conduct and outcome of treatment for decompression illness in Scotland from 1991-1999. Aberdeen, UK: Department of Environmental and Occupational Medicine, University of Aberdeen Medical School; 2000.
- Blatteau JE, Gempp E, Simon O, Coulange M, Delafosse B, Souday V, et al. Prognostic Factors of Spinal Cord Decompression Sickness in Recreational Diving: Retrospective and Multicentric Analysis of 279 Cases. *Neurocrit Care*. 2011; 15:120-127.
- Hadanny A, Fishlev G, Bechor Y, Bergan J, Friedman M, Maliar A, et al. Delayed recompression for decompression sickness: retrospective analysis. *PLoS One*. 2015;10(4):e0124919. doi: 10.1371/journal.pone.0124919
- Green RD, Leitch DR. Twenty years of treating decompression sickness. *Aviat Space Environ Med*. 1987;58(4):362-6.
- Bennett MH, Lehm JP, Mitchell SJ, Wasiak J. Recompression and adjunctive therapy for decompression illness: A Systematic review of randomized controlled trials. *Cochrane Database Syst Rev*. 2012;5:CD005277.
- Undersea and Hyperbaric Medical Society. Adjunctive therapy for decompression illness (DCI): summary of undersea and hyperbaric medical society guidelines december 2002. Carolina del Norte: Undersea and Hyperbaric Medical Society; 2002.

Recibido: 13/08/2017 Aceptado: 27/03/2018
--