

Demencia secundaria a infarto talámico bilateral (Síndrome de Percheron): Reporte de un caso

Secondary dementia to bilateral thalamic infarction (Percheron syndrome): a case report

Mirla Villafuerte-Espinoza^{1,a}, Diego Neyra-Ontaneda^{2,3,b}, José Hernandez Vizarrata^{1,a}, Marco Zúñiga Gamarra^{1,a}

RESUMEN

La parte más anterior y medial del tálamo está conectada con el lóbulo frontal, es así que un infarto bi-talámico puede producir demencia secundaria por desconexión de los circuitos tálamo-corticales. Presentamos el caso de un paciente de 65 años con el síndrome de Percheron, entidad poco frecuente que cursó con la triada de trastorno del nivel de conciencia, alteraciones oculo-motoras y trastornos cognitivo conductuales. En la angio-tomografía cerebral se evidenció una hipodensidad medial-anterior de ambos tálamos compatible con infarto agudo a este nivel, por oclusión de la arteria de Percheron, variante de irrigación de la región paramediana de ambos tálamos; además se encontró en forma incidental una lesión neoplásica renal. Es importante el reconocimiento de esta variante anatómica para establecer el mecanismo del infarto talámico bilateral.

PALABRAS CLAVE: Demencia, infarto cerebral, tálamo.

SUMMARY

The anterior and medial part of the thalamus is connected to the frontal lobe, is so a bithalamic infarction may produce secondary dementia for disconnection of thalamocortical circuits. We present the case of a 65 year old patient with the syndrome of Percheron, or bi-thalamic infarct, rare entity that course with the triad: disorder of the level of consciousness, oculo-motor alterations, and cognitive behavioral deficits. The cerebral angiography showed a medial-anterior thalamus hypodensity compatible with stroke at this level for occlusion of the artery of Percheron, variant of irrigation in the region of both midline thalamus. In our patient was found, in addition, a neoplastic renal injury. It is important to recognize this anatomical variant to establish the mechanism of bilateral thalamic infarction.

KEY WORDS: Dementia, cerebral infarction, thalamus.

INTRODUCCIÓN

El infarto talámico bilateral es infrecuente, representando en algunas series sólo el 0,6% de los primeros episodios de accidente cerebrovascular (1). Su principal causa es la oclusión de la arteria de Percheron, ya sea por enfermedad de pequeño vaso, que se asocia a factores de riesgo cardiovascular, o bien por cardioembolismo (2).

El infarto talámico bilateral suele resultar en un proceso agudo de severo deterioro psíquico y neurológico del paciente. Los trastornos del nivel de conciencia, oculomotores y cognitivo-conductuales constituyen la triada de presentación típica (3). Describiremos el caso de un paciente con lesión talámica bilateral por infarto que desarrolla una demencia secundaria.

¹ Hospital Nacional Edgardo Rebagliati Martins, EsSalud Edgardo. Lima, Perú.

² Facultad de Medicina, Universidad Nacional Mayor de San Marcos. Lima, Perú.

³ Instituto Nacional de Salud Mental "Honorio Delgado-Hideyo Noguchi". Lima, Perú.

^a Médico-Neurólogo; ^b Médico Residente de Psiquiatría.

Caso clínico

Varón de 65 años, casado y con educación primaria. Antecedentes de hipertensión arterial e hipercolesterolemia. Estado basal independiente, sin alteraciones neurológicas ni psiquiátricas.

Veinte días antes de su ingreso fue hospitalizado debido a un accidente cerebro-vascular (ACV) isquémico en hemisferio cerebeloso derecho. Fue dado de alta sin mayor secuela, excepto una leve disartria.

El día de su ingreso acudió a emergencia con un tiempo de enfermedad de una hora. Luego de una siesta vespertina súbitamente presentó cuadro confusional, con cefalea intensa seguida de coma, lo que requirió intubación endotraqueal al llegar a emergencia. Al examen inicial presentó hemiparesia izquierda, pupilas anisocóricas y signo de Babinski bilateral. La lectura radiológica inicial de la tomografía computarizada (TC) cerebral reportó: “hipodensidad en cerebelo derecho”, imagen en relación al infarto previo. A las 24 horas se realizó una angio-tomografía espiral multicorte cerebral cuyo informe radiológico describió una “hipodensidad tenue a nivel medial-anterior de ambos tálamos, sin malformaciones vasculares” (Figura 1). El nivel de conciencia del paciente fue mejorando hasta recuperarse por completo. Al cuarto día del ingreso obedecía órdenes muy simples, como abrir los ojos o mover las cuatro extremidades, se

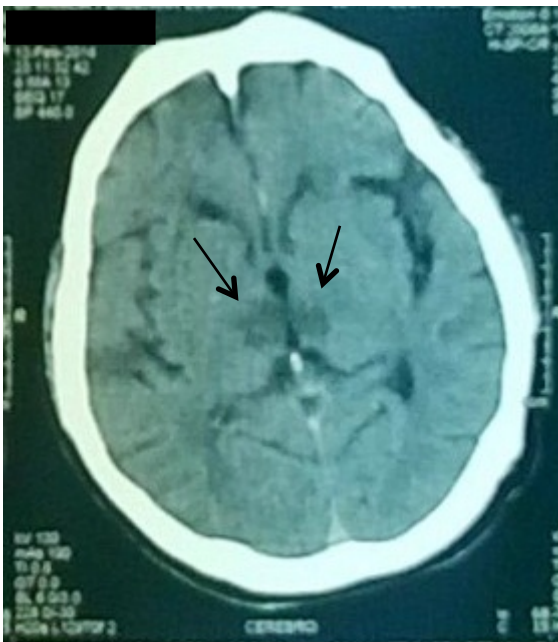

Figura 1. Tomografía computarizada cerebral sin contraste: las flechas en negro señalan la hipodensidad irregular en ambas regiones paramedianas del tálamo.

le retiró el tubo orotraqueal luego de ello articulaba palabras de forma ininteligible, con pupilas isocóricas, foto-reactivas y reflejos de tronco cerebral normales, y luego fue hospitalizado en el Servicio de Neurología.

Durante su estancia en el servicio, al examen neurológico y de funciones superiores mostró somnolencia durante el decúbito dorsal, que mejora con la sedestación, pobre contacto visual, indiferente, desorientación en tiempo y espacio, orientado en persona, lenguaje conciso, monótono e hipofónico, memoria reciente nula y la remota escasa, además se evidencia alogia, abulia, afecto aplanado, nula abstracción, no se evidenciaron pseudo-percepciones, ni episodios de agitación psicomotriz o de agresividad; pupilas isocóricas fotorreactivas, oftalmoplejía vertical, movimientos oculares sacádicos anulados, Babinski bilateral, marcha con arrastre de los pies, pobre equilibrio postural. Requirió asistencia permanente para comer, caminar e ir al baño. La panarteriografía cerebral no mostró anomalías ni malformaciones vasculares. La ecografía doppler de arterias carótidas y vertebrales reveló aterosclerosis leve, sin signos de estenosis, el Holter fue reportado como “fibrilación auricular con frecuencia cardiaca promedio menor de 100 latidos por minuto”.

Por dolor abdominal se le realizó una ecografía abdominal donde se le encontró de manera incidental

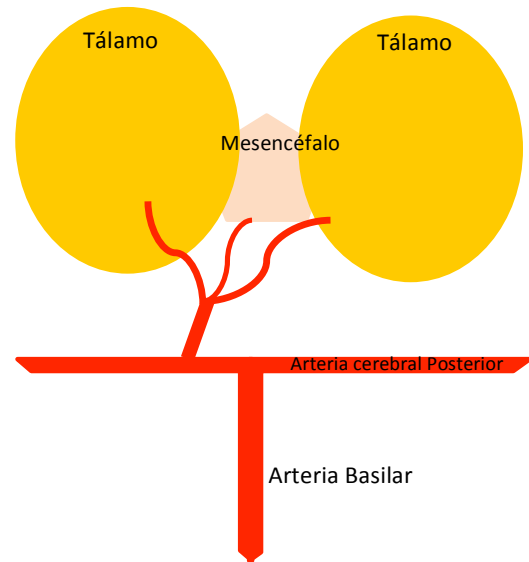


Figura 2. Representación esquemática de la arteria de Percheron o paramediana tipo IIB, variante en la cual una única arteria procedente de una de las cerebrales posteriores irriga ambos tálamos y con gran frecuencia también la región rostral del mesencéfalo.

un nódulo sólido en el polo superior del riñón izquierdo.

En la tomografía tórax no se encontró alteraciones. En la uro-tomografía espiral multicorte mostró lesión parenquimal focal de 5cm de diámetro, de aspecto neoplasia maligna.

En los exámenes de PSA total, PSA específico libre, CA 19-9, CYFRA 21-1, AFP, Testosterona libre y CEA, sólo se encontró una leve elevación del PSA total de 4,54ng/ml (rango: 0-4). El perfil de coagulación, hemograma, glucosa, urea, creatinina, electrolitos y perfil hepático dentro de límites normales en todo momento.

El Servicio de Urología indicó la realización de una nefrectomía radical diagnóstico-terapéutica, por lo que el paciente fue trasladado a dicha unidad, el resultado de anatomía patológica fue Carcinoma de células renales tipo Células Claras, donde la cápsula, vasos y grasa perirrenal está libre de infiltración tumoral.

A los 4 meses de reevaluación el paciente se encontró orientado en persona, desorientado en tiempo, espacio, obedece órdenes simples, memoria remota escasa, apatía, lenguaje conciso, hipofónico, repite, no nomina, parálisis de la mirada vertical, no déficit motor.

DISCUSIÓN

El infarto talámico bilateral simultáneo es infrecuente; representa cerca del 0.6% del primer infarto cerebral agudo (2) y de 22 a 35% de todos los infartos talámicos (4,5). La arteria de Percheron corresponde a una variante de irrigación de la región paramediana de ambos tálamos, a partir de una única arteria paramediana de origen en el primer segmento (P1) de una de las arterias cerebrales posteriores (6) (Figura 2). Por lo general, esta variante alcanza también la región rostral del mesencéfalo y a la región anterior de ambos tálamos (3). Su oclusión es la principal causa del infarto talámico bilateral, afección que suele resultar en un proceso agudo de severo deterioro psíquico y neurológico, conocido como el Síndrome de Percheron (1).

Nuestro paciente debutó con cefalea intensa y abrupto trastorno de conciencia que son característicos de los estadios iniciales de este síndrome como lo reporta la literatura(7) en nuestro caso llegó al

coma, por lo que fácilmente evocó la presunción de hemorragia subaracnoidea (8) que fue descartada con la tomografía, con recuperación a los pocos días.

Además se encontró en el paciente un trastorno oculo-motor de parálisis de la mirada vertical podría deberse por afectación del mesencéfalo rostral, incluyendo el núcleo intersticial de Cajal (9). La literatura reporta además asterixis, pérdida de convergencia, pseudoparálisis del VI par craneal(10), si presenta signos de piramidalismo como nuestro paciente, se debería al compromiso de la cápsula interna(11).

Las alteraciones psíquicas se hicieron evidentes resuelto el compromiso de conciencia inicial, con desorientación en tiempo, espacio, deterioro de la memoria reciente, remota y de funciones ejecutivas, la literatura reporta también impulsividad, agresividad (2) produciendo la demencia talámica (1,12) que incapacitaron al paciente para su desenvolvimiento autónomo.

Hay evidencia que la demencia es más frecuente cuando el tálamo izquierdo se afecta, y son más evidentes las alteraciones del lenguaje que las visuo-espaciales. La fisiopatología de los trastornos de la memoria se debe a la interrupción de las vías noradrenérgicas ascendentes en la formación reticular mesencefálica y el núcleo intralaminar que impide la consolidación de la información y el proceso de recuperación(12), las zonas talámicas, involucradas en la memoria, se ubicarían en los núcleos localizados en el grupo anterior y medial del tálamo (12). La apatía que persistió a la reevaluación es resultado de la lesión del núcleo intralaminar que juega un rol importante en la motivación(2).

El trastorno del lenguaje de nuestro paciente se caracterizó por hipofonía, disprosodia, con marcada reducción de la fluencia verbal conocida como la afasia adinámica de Guberman and Stuss (2, 13), lo que llama la atención es la persistencia de la hipofonía después de cuatro meses del evento, esto se debería a la afectación del núcleo dorsomedial, núcleo anterior principal, núcleo pulvinar y ventral del tálamo(2).

El diagnóstico se realizó por la presentación clínica y la evidencia tomográfica de infarto talámico bilateral, al día siguiente de su ingreso. En esta etapa, la terapia trombolítica es inefectiva y peligrosa (8); por presentar fibrilación auricular se inicia con anticoagulantes orales. La angiotomografía no ratificó la presencia de

una arteria talámica paramedial única, ni su oclusión (14), pero sí mostró evidencias del infarto bitalámico. La panarteriografía cerebral no mostró alteraciones de la arteria basilar ni de las cerebrales posteriores, porque rara vez la arteria de Percheron es visualizada por su pequeño calibre y la falta de visualización no excluye su oclusión. (2, 3, 14).

Su diagnóstico diferencial es amplio e incluye oclusiones arteriales y venosas diversas, neoplasias infiltrativas, infecciones y lesiones inflamatorias, pero estas entidades no respetan el territorio arterial de las zonas paramediana o anterior del tálamo, afectan múltiples regiones arteriales(15).

Debido a que en forma incidental se encontró en el paciente un carcinoma de células renales, se buscó en la literatura si había alguna relación de esta neoplasia con el infarto bitalámico por embolismo periférico; reportan que raramente las neoplasias de origen no cardíaco pueden acceder a la circulación arterial originando embolismos periféricos y dentro de las neoplasias no cardíacas la que resalta es la pulmonar ya sea primaria o metastásica, en nuestro paciente no se evidenció metástasis y menos a nivel pulmonar(16, 17).

La etiología más común de infarto talámico bilateral es la cardioembólica (18), como fue diagnosticado en este caso por la fibrilación auricular. La persistencia de los trastornos cognitivos, oculomotores son las secuelas frecuentemente reportadas en los supervivientes(3), como nuestro paciente.

CONCLUSIONES

Describimos un paciente con infarto agudo de tálamo bilateral paramediano que resultó en un cuadro de demencia secundaria, este caso sirve para considerar que la oclusión de una sola arteria conocida como la arteria de Percheron es un evento catastrófico que produce alteraciones sobretodo psíquicas, por lo tanto merece un estudio acucioso de su presentación, evolución y evaluación de imágenes.

Los autores indican que no han recibido financiamiento de ninguna institución o persona. Los autores declaran que no tienen conflictos de intereses.

Correspondencia

Dra. Mirla Villafuerte Espinoza
Hospital Nacional Edgardo Rebagliati Martins
Dirección: Av. Rebagliati 490 Jesus Maria, Lima
Teléfono: 511265-4901 anexo: 3078
Correo electrónico: mirla_vve@hotmail.com ; mirla.vve@gmail.com

REFERENCIAS BIBLIOGRÁFICAS

1. Kumral E, Evyapan D, Balkir K, Kutluhan S. Bilateral thalamic infarction. Clinical, etiological and MRI correlates. *Acta neurologica Scandinavica*. 2001;103(1):35-42.
2. Koutsouraki E, Xiromerisiou G, Costa V, Baloyannis S. Acute bilateral thalamic infarction as a cause of acute dementia and hypophonia after occlusion of the artery of Percheron. *J Neurol Sci*. 2009;283(1-2):175-7.
3. de la Cruz-Cosme C, Márquez-Martínez M, Aguilar-Cuevas R, Romero-Acebal M, Valdivielso-Felices P. Percheron artery syndrome: variability in presentation and differential diagnosis. *Rev Neurol*. 2011;53(4):193-200.
4. Cassourret G, Prunet B, Sbardella F, Bordes J, Maurin O, Boret H. Ischemic Stroke of the Artery of Percheron with Normal Initial MRI: A Case Report. *Case reports in medicine*. 2010;2010:425734.
5. López-Serna R, González-Carmona P, López-Martínez M. Bilateral thalamic stroke due to occlusion of the artery of Percheron in a patient with patent foramen ovale: a case report. *J Med Case Report*. 2009;15(3):7392.
6. Percheron G. Arteries of the human thalamus. II. Arteries and paramedian thalamic territory of the communicating basilar artery. *Revue neurologique*. 1976;132(5):309-24.
7. Bogousslavsky J, Regli F, Uske A. Thalamic infarcts: clinical syndromes, etiology, and prognosis. *Neurology*. 1988;38(6):837-48.
8. Jimenez Caballero PE. Bilateral paramedian thalamic artery infarcts: report of 10 cases. *Journal of stroke and cerebrovascular diseases : the official journal of National Stroke Association*. 2010;19(4):283-9.
9. Brodsky MC, Donahue SP, Vaphiades M, Brandt T. Skew deviation revisited. *Survey of ophthalmology*. 2006;51(2):105-28.
10. Schmahmann JD. Vascular syndromes of the thalamus. *Stroke*. 2003;34(9):2264-78.
11. Cargioli M, Carriquiry F, Vargas A. Demencia secundaria a infarto talámico: comunicación de un caso. *Rev Neurol*. 2004; 38(5):443-45.

12. García-Casares N, Garzón-Maldonado FJ, de la Cruz-Cosme C. Demencia talámica secundaria a infarto agudo paramediano talámico bilateral por oclusión de la arteria de Percheron. *Rev Neurol*. 2008;46 (4):210-2.
13. Carrera E, Bogousslavsky J. The thalamus and behavior: effects of anatomically distinct strokes. *Neurology*. 2006;66(12):1817-23.
14. Matheus MG, Castillo M. Imaging of acute bilateral paramedian thalamic and mesencephalic infarcts. *AJNR American journal of neuroradiology*. 2003;24(10):2005-8.
15. Lazzaro NA, Wright B, Castillo M, Fischbein NJ, Glastonbury CM, Hildenbrand PG, et al. Artery of percheron infarction: imaging patterns and clinical spectrum. *AJNR Am J Neuroradiol*. 2010;31(7):1283-9.
16. Plana YM, Rodríguez RM, García JLC, Hidalgo ÁLL, Yera GB, Roque FJV, et al. Oclusiones arteriales periféricas agudas múltiples secundarias a mixoma cardiaco. *Rev Mex Angiol*. 2011;39(1):29-32.
17. Stergiopoulos K, Vasu S, Bilfinger T, Poon M. Embolic stroke in a patient with metastatic renal cell cancer. *Hellenic J Cardiol*. 2011;52(3):256-8.
18. Rodríguez E, Lee J. Bilateral thalamic infarcts due to occlusion of the Artery of Percheron and discussion of the differential diagnosis of bilateral thalamic lesions. *J Radiol Case Rep*. 2013;7(7):7-14.

Recibido: 06/01/2015 Aceptado: 04/05/2015
--