

# ALTERNATIVAS QUIRÚRGICAS EN EL TRATAMIENTO DE LA NEUROCYSTICERCOSIS\*

## ALTERNATIVE SURGICAL IN THE TREATMENT OF THE NEUROCYSTICERCOSIS

U. ROCCA, A. ROSELL y C. ALVAREZ

### RESUMEN

*La Neurocisticercosis ha sido por muchos años una preocupación importante para los neurocirujanos de los países en desarrollo, particularmente de Asia, África y América Latina, existiendo una profusa literatura en estas áreas geográficas. La cirugía ha sido siempre considerada como tratamiento sintomático de esta enfermedad parasitaria, sin embargo los más importantes aportes se han dado recién en las dos últimas décadas y así hemos mejorado mucho en el diagnóstico con la aparición de la TAC al final de los años 70 y la RMN al final de los 80; por esta época también fueron introducidas las pruebas de Elisa y Western Blot, técnicas para el diagnóstico inmunológico de gran sensibilidad, que siguen siendo extraordinariamente útiles. Durante las cuatro décadas anteriores, operamos 237 pacientes con neurocisticercosis y realizamos 494 tipos de procedimientos quirúrgicos distintos. Dada la facilidad de diagnóstico (Elisa, Western Blot, CAT y RNM) entre 1994 y 2003 tuvimos solamente 52 casos. Muchos casos fueron tratados por neurólogos o médicos generales. La forma racemosa de cisticercosis estuvo presente en casi la mitad del número total. La hipertensión intracraneal fue la forma más común de presentación clínica y por ello 43 de 52 casos requirieron una derivación del LCR y 27 de 43 derivaciones fueron requeridas como único procedimiento quirúrgico posible. Craneotomía fue requerida sólo en 10 casos y 12 casos fueron tratados con neuroendoscopia. Confirmamos que la neuroendoscopia es una técnica útil en el tratamiento de la cisticercosis ventricular, con extirpación de quistes y membranas en 9 casos. Fenestración de III Ventriculo fue realizada en 5 casos. En 3 casos fue necesario también fenestración de septum pellucidum. Dado que la localización ventricular de la cisticercosis es muy frecuente (27 casos) recomendamos la exploración intraventricular con el uso de técnicas neuroendoscópicas.*

**PALABRAS-CLAVE:** Cisticercosis, hidrocefalia, neuroendoscopia.

### ABSTRACT

*For many years, neurocysticercosis has been an important concern for neurosurgeons in developing countries, particularly in Asia, Africa, and Latin America, and there is also an important body of literature from the aforementioned geographical areas. Surgery has always been considered a symptomatic therapy for this parasitic disease; nevertheless, the most important contributions have been developed in the two last decades, and the diagnosis has been greatly improved with*

---

\* Departamento de Neurocirugía, Hospital Nacional Guillermo Almenara Irigoyen, Lima, Perú.

*the use of computed tomography (CT) scan in the late seventies and magnetic resonance imaging (MRI) in the late eighties. Concurrently, enzyme-linked immunosorbent assay (ELISA) and Western Blot techniques for the immunological diagnosis of neurocysticercosis were introduced, being to this day extremely useful because of their high sensitivity.*

*During the previous four decades we operated 237 patients with neurocysticercosis and we performed 494 different types of surgical procedures. Since the diagnosis is easier nowadays using the aforementioned techniques (ELISA), Western Blot, CT Scan, and MRI), in the time period from 1994 to 2003 we had only 52 cases. Many cases were treated by neurologists or by general practitioners. The racemose form of cysticercosis was present in almost half of the total cases. Cranial hypertension was the most common clinical form, and for this reason, 43 out of 52 cases required a cerebrospinal (CSF) shunt and 27 of 43 shunts were required as single surgical procedures. Craniotomy was required only in 10 cases, and 12 cases were treated using neuroendoscopy methods. We confirmed that neuroendoscopy is a very useful technique for treating intraventricular cysticercosis, and we were able to excise cysts and membranes in 9 cases. III Ventricle fenestration was performed in 5 cases. In 3 cases it was necessary to perform a septum pellucidum fenestration. Since the ventricular localization of cysticercosis is quite frequent (27 cases). We strongly support the intraventricular approach using neuroendoscopic techniques.*

KEY WORDS: Cysticercosis, Hydrocephalus and Neuroendoscopy.

## INTRODUCCIÓN

La neurocisticercosis (NCC), es la enfermedad parasitaria que afecta al sistema nervioso y por lo tanto motivo de gran preocupación para los neurocirujanos de los países subdesarrollados, siendo bastante frecuente en América latina, Africa, Asia y China, considerándose que esta afección es responsable, a nivel mundial alrededor de 50,000 casos fatales, por año.

Esta enfermedad tiene sintomatología que se relaciona con tres factores: uno es el relativo a la forma de presentación del parásito, es decir a la forma quística, la racemosa o a la mixta,<sup>7</sup> el segundo factor depende de la localización, que puede ser parenquimal, intraventricular, cisternal medular o mixta y el tercer factor es relacionada con el grado de infestación, pues se puede tratar de un quiste solitario, a veces gigante, con gran efecto de masa o de muchos quistes parenquimales de poco volumen y esto se aplica igualmente para los de localización ventricular y cister-

nal que pueden ser de presentación única o múltiple. La sintomatología es generalmente polimórfica, destacándose la hipertensión endocraneal, permanente o de tipo valvular, síndrome convulsivo, compromiso de los pares craneales<sup>23,26</sup> y manifestaciones focales supra y/o infratentoriales.

El diagnóstico fue facilitado tremendamente con la aparición de la TAC,<sup>21</sup> en los años 70's pero el impacto de la RMN en el diagnóstico de las lesiones del sistema nervioso, a partir de los últimos años de la década de los 80's fue mucho más significativo para la NCC, permitiendo una clara diferenciación de las formas parenquimales de las ventriculares. A esto se sumó la aparición de pruebas de diagnóstico inmunológico, de alta sensibilidad como son ELISA y Western Blot, que se han constituido en el complemento ideal para un diagnóstico certero.<sup>6,22</sup>

No podemos dejar de mencionar que la aparición del Albendazol,<sup>13,5</sup> un antihelmíntico que ha probado ser muy efectivo en el

tratamiento de la NCC humana,<sup>4,5</sup> también tiene un rol muy significativo, en nuestros días para complementar el tratamiento de todos aquellos casos que nos son referidos para tratamiento quirúrgico y que están expuestos a reinfestaciones y lo que puede ser aún peor, la reautoinfestación, si el paciente es portador de *Taenia Solium*. Este tratamiento debe ser complementado con el uso de Dexametasona,<sup>13</sup> debido a la gran reacción inflamatoria que produce esta parasitosis en la aracnoides y que puede involucrar los vasos arteriales.<sup>10,24,25,27</sup>

El tratamiento quirúrgico fue siempre considerado como sintomático y desde los primeros años en que empiezan a operar estos pacientes, estuvo primariamente orientado al control de la hipertensión endocraneal y secundariamente a la eliminación de los parásitos corticales, cuando esto era posible, o la extirpación de quistes en las cisternas optoquiasmáticas, carotídeas, prepudunculares así como de los ángulos pontocerebelosos y también a la extirpación de los quistes de localización intraventricular.<sup>7,18,20,21</sup>

Como se describe aquí, la Neuroendoscopia cerebral en nuestro Hospital en 1998<sup>1</sup> ha demostrado ser una útil teoría operatoria en los casos de localización intraventricular y en los diversos tipos de hidrocefalia secundaria.<sup>8,11,12</sup>

### PACIENTES Y MÉTODO

Hemos revisado retrospectivamente dos grupos de pacientes operados por neurocisticercosis, en el Departamento de Neurocirugía del Hospital Nacional Guillermo Almenara, en Lima, Perú. Un grupo conformado por los pacientes que fueron internados entre 1994 y 2003 y otro grupo correspondiente a pacientes operados en las cuatro décadas anteriores.

En la revisión de los casos operados en las décadas anteriores a 1994 encontramos que fueron en número de 237 no hubo en ellos predominancia de sexo y la edad predominó entre la 3ª y 5ª década siendo rara la presentación de la NCC en menores de 10 años así como en mayores de 70 años de edad.<sup>21</sup>

Los elementos de diagnóstico con que se contaba era: la radiografía simple del cráneo, en la presunción de posibles parásitos calcificados,<sup>20</sup> circunstancia que no alcanzaba al 10 % de los casos el elemento más usado fue la angiografía cerebral,<sup>17</sup> en la búsqueda de signos de distorsiones focales o de carácter hipertensivo y luego los exámenes contrastados con aire como la neumoencefalografía y la ventriculografía.<sup>16</sup>

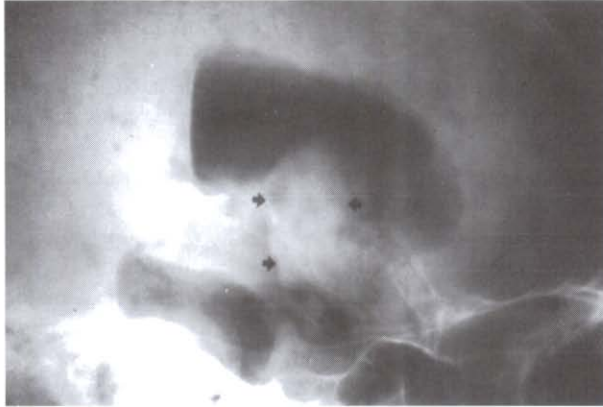
Estos exámenes eran complementados con el estudio del LCR en el que se estudiaba la pleocitosis, la presencia de eosinófilos y la determinación de la albúminorraquia,<sup>14</sup> así como la Reacción de Fijación del Complemento.<sup>15</sup>

El EEG fue solicitado en todos aquellos casos que presentaban síndrome convulsivo focal o generalizado. Las exploraciones diagnósticas del canal raquídeo se realizaban mediante mielografías y las localizaciones dorsal y lumbar fueron muy poco comunes, 9 casos de 237, mientras que la localización cervical alta se dio en 50 casos.

En el tratamiento quirúrgico de estos primeros 237 pacientes se realizaron diversos procedimientos que sumaron 494 intervenciones y que hemos resumido en cinco grupos: 207, que tuvieron Craneotomía de Fosa posterior, que en todos los casos asociamos con Laminectomía que incluía hasta C3, lo cual explica el elevado número de Cisticercosis cervicales altas en nuestra casuística.<sup>21</sup>

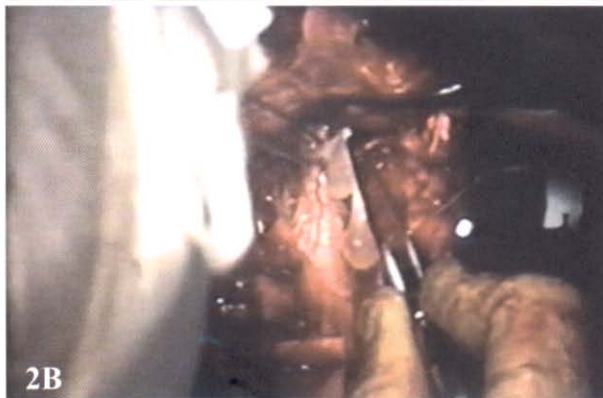
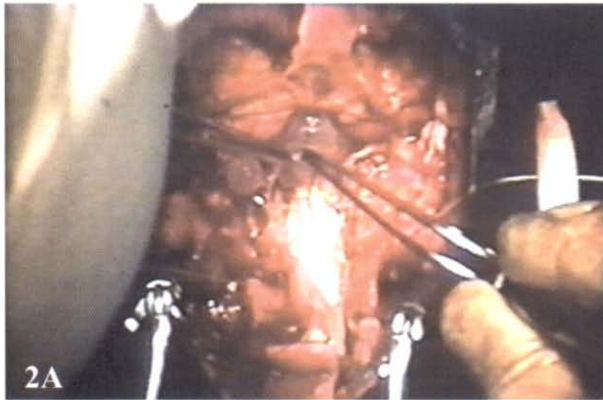
FIG. 1

PNEUMOENCEFALOGRAFÍA. LAS FLECHAS MUESTRAN UN QUISTE GIGANTE EN III VENTRÍCULO



FIGS. 2A y 2B

CRANEOTOMÍA DE FOSA POSTERIOR Y LAMINECTOMÍA HASTA C3, EXTIRPACIÓN DE CISTICERCOS DE LA CISTERNA MAGNA



Esta cirugía estaba indicada en todos los casos que cursaban con hipertensión endocraneal, sostenida o de carácter valvular y se asociaba a hidrocefalia simétrica. Se realizaba, siempre en posición sentada, incluía la exploración del IV ventrículo y de

ambos ángulos ponto cerebelosos<sup>23</sup> así como el lavado con suero fisiológico de las cisternas basales, lo que sumado a la acción de la gravedad por la posición sentada, permitía la gran mayoría de veces eliminar numerosos quistes o también formas racemosas (Tabla I).

FIGS. 3A Y 3B

CRANEOTOMÍA BIFRONTAL, EXTIRPACIÓN DE CISTICERCOS DE REGIÓN OPTO-QUIASMÁTICA

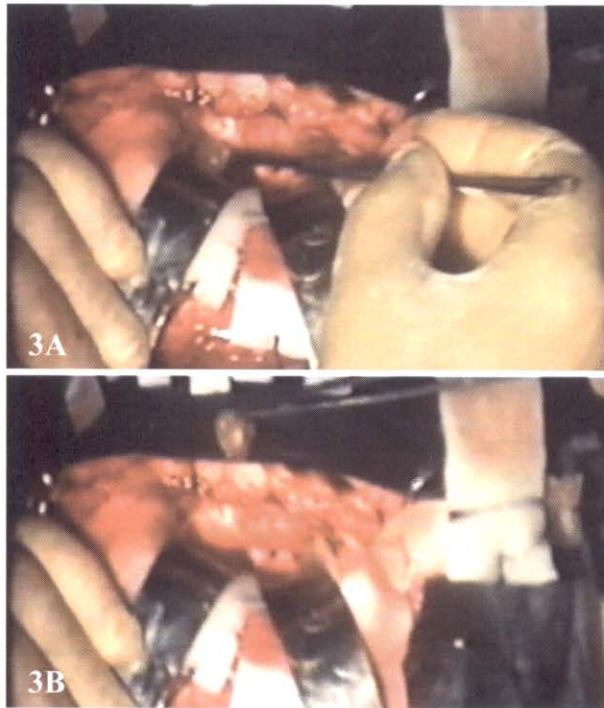


TABLA I  
237 PRIMEROS CASOS INTERVENIDOS

Tipo de Cirugía		Nº Opera.	%
Craneotomía de Fosa posterior + Laminectomía hasta C3		207	87.3
Craneotomía Frontal o Bifrontal		98	41.3
Otras Craneotomías Supratentoriales		43	18.1
Derivaciones de LCR		137	57.8
Stookey - Scarf	29		
Torkildsen	10		
Sistemas Valvulares	98		
Laminectomías		9	3.7
Lumbares	2		
Dorsales	7		
Total Operaciones		494	

98 casos tuvieron Craneotomía Frontal o Bifrontal, en aquellos casos que tenían compromiso de quiasma o nervios ópticos.

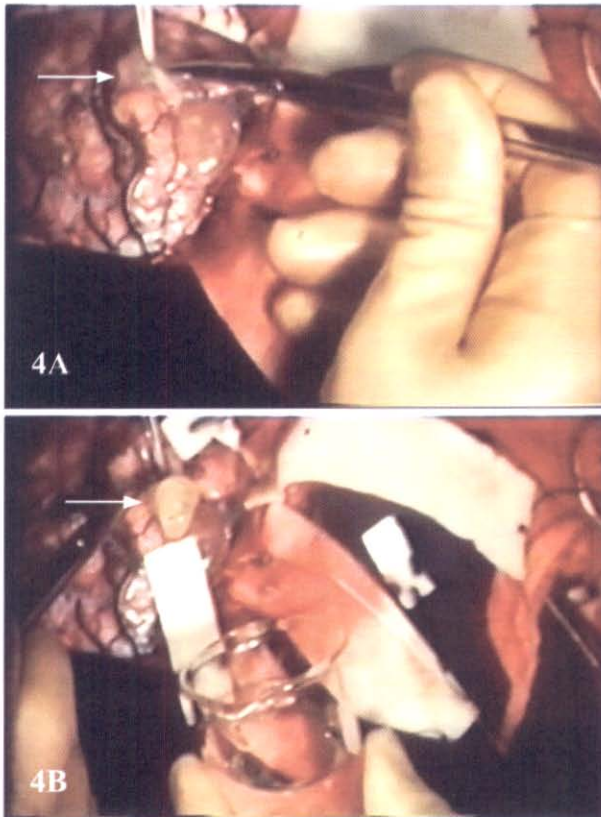
43 casos de otras craneotomías supra-tentoriales, orientadas de acuerdo con la

topografía clínica y de los exámenes neuro-radiológicos, ya mencionados, como el que se ve en la figuras 4A y 4B.

137 casos tuvieron derivaciones del LCR, empleándose la derivación que Stookey-Scarf

FIGS. 4A Y 4B

CRANEOTOMÍA FRONTAL, EXTIRPACIÓN DE QUISTES CORTICALES



describieran en 1936 y que consistía en hacer una fenestración de la lámina terminalis inmediatamente por detrás y por encima del quiasma óptico, esto se realizó en 29 de los 137 de este grupo. También utilizamos la derivación de Torkildsen, que consistía en hacer un by pass mediante un catéter desde

el cuerno occipital hacia la cisterna magna, que realizamos en 10 oportunidades. Al aparecer los sistemas de válvulas para el drenaje del LCR, colocamos en este grupo 98 derivaciones ventrículo-atriales 9 casos tuvieron Laminectomía, 7 fueron dorsales y 2 lumbares.

*PACIENTES OPERADOS ENTRE 1994 Y EL 2003*

En esta última década, el diagnóstico ha sido grandemente facilitado por el diagnóstico por imágenes, como en todos los

demás procesos neurológicos y la TAC así como la RMN<sup>29</sup> han participado en la gran mayoría de casos, siendo el diagnóstico clínico-radiológico confirmado, en los casos de duda, por las pruebas inmunológicas como la de Western Blot<sup>6,9,22,28</sup>

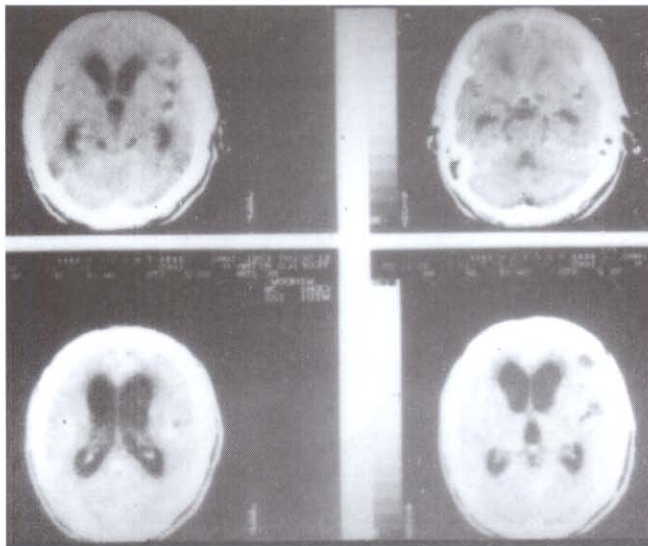
FIG. 5

TAC: CISTICERCOSIS CON MÚLTIPLES CALCIFICACIONES INTRAPARENQUIMALES

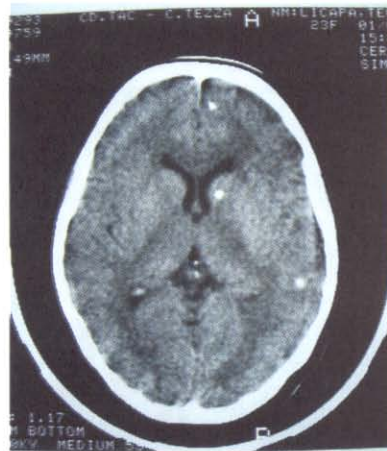

FIG. 6

TAC: INFESTACIÓN PARASITARIA MÚLTIPLES QUISTES INTRAPARENQUIMALES, ASOCIADA A MODERADA HIDROCEFALIA



Al lado de estos hechos aparece el que ésta parasitosis del SNC que anteriormente era manejada casi exclusivamente por neurólogos y neurocirujanos, ahora dada la gran precisión diagnóstica con los elementos mencionados, es también del recurso de los internistas, quienes tratan a una gran parte de estos pacientes y sólo refieren al neuró-

logo aquellos casos que desarrollan severa hipertensión endocraneal o no tienen una respuesta típica al tratamiento con Albendazol más corticoides. Creemos, sin duda, que en esto hay una gran ventaja para los pacientes que pueden ser diagnosticados con mayor precocidad y llegar oportunamente al tratamiento ya sea médico o quirúrgico.

FIG. 7A

RMN. LA FLECHA MUESTRA QUISTE TEMPORAL ANTES DEL TRATAMIENTO CON ALBENDAZOL

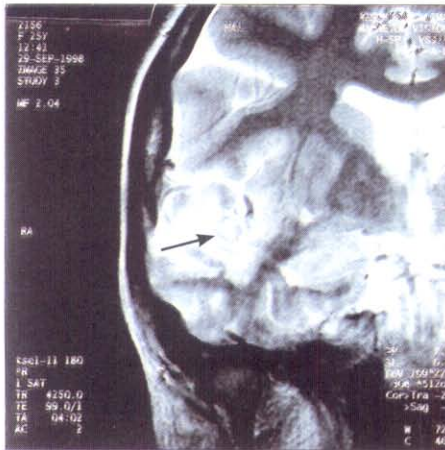

FIG. 7B

RMN DE CONTROL, 9 MESES DESPUÉS DE LA ADMINISTRACIÓN DE ALBENDAZOL

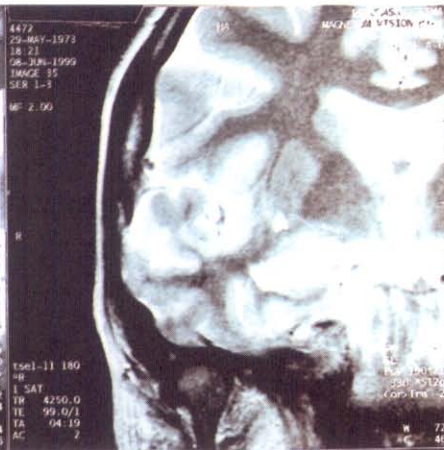

FIG. 8A

RMN, CORTE AXIAL QUE MUESTRA EL CISTICERCO INTRAPARENQUIMAL ANTES DEL ALBENDAZOL

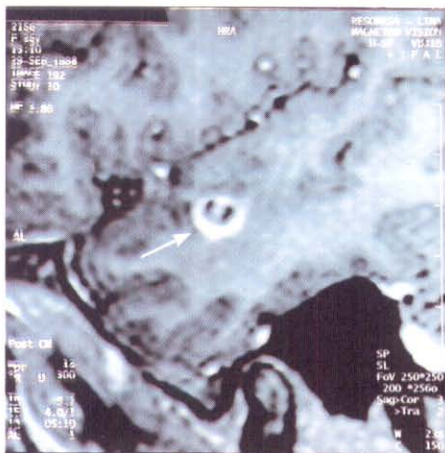
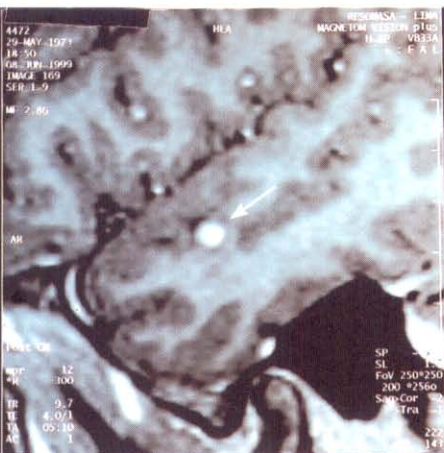

FIG. 8B

EL MISMO CASO 9 MESES DESPUÉS DEL TRATAMIENTO, LESIÓN CALCIFICADA





En esta última década no se observó variación en la distribución etárea de los pacientes, pues en 52 casos que llegaron a nuestro Departamento, en este período predominó, al igual que en los casos del primer grupo revisados, en

la tercera, cuarta y quinta década de vida; no tuvimos casos en la primera década y sólo tres casos entre los 70 y 79 años de edad. Tabla II. Respecto al sexo, tampoco hubo diferencia significativa en este grupo, Tabla III.

TABLA II  
DISTRIBUCIÓN DE LOS CASOS DE NEUROCISTICERCOSIS EN HNGAI  
1994-2003, SEGÚN EDAD

GRUPOS ETÁREOS	Nro de casos
0 - 9 años	0
10-19	1
20-29	5
30-39	9
40-49	17
50-59	13
60-69	4
70-79	3
<b>TOTAL</b>	<b>52</b>

TABLA III  
DISTRIBUCIÓN DE CASOS DE NEUROCISTICERCOSIS EN HNGAI  
1994-2003, SEGÚN SEXO

SEXO	Nro de casos
Masculino	21
Femenino	31
<b>TOTAL</b>	<b>52</b>

En cuanto a su localización topográfica esta fue múltiple, como puede verse en la Tabla IV, observándose que la forma paren-

quimal tuvo una incidencia similar mientras que la forma ventricular sola o asociada fue predominante.

TABLA IV  
DISTRIBUCIÓN DE LOS CASOS DE NEUROCISTICERCOSIS EN HNGAI  
1994-2003, SEGÚN TOPOGRAFÍA

UBICACIÓN DE LOS QUISTES(*)	Nro de localizaciones
<i>Hemisferios cerebrales</i>	17
Ventriculos Laterales	10
III ventriculo	4
IV ventriculo	13
<i>Cisternas basales</i>	15
Tronco cerebral	2
Fosa posterior	5
<b>TOTAL</b>	<b>66</b>

(\*) Algunos casos tenían más de una localización

FIG. 9

MÚLTIPLES LOCALIZACIONES HEMISFÉRICAS EN UNA PIEZA DE NECROPSIA

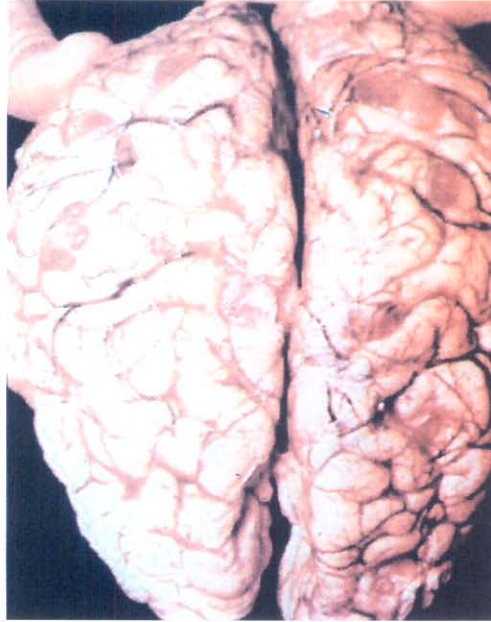

FIG. 10

IMAGEN QUIRÚRGICA DE QUISTE ÚNICO CORTICAL

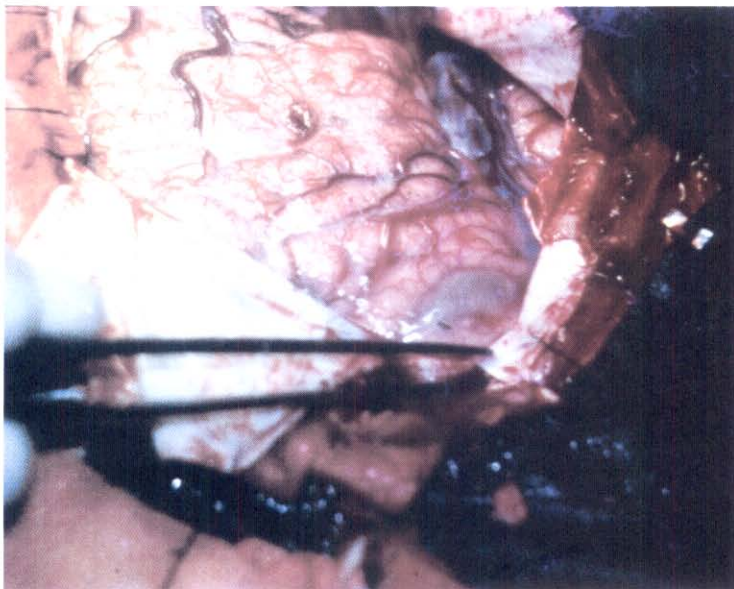


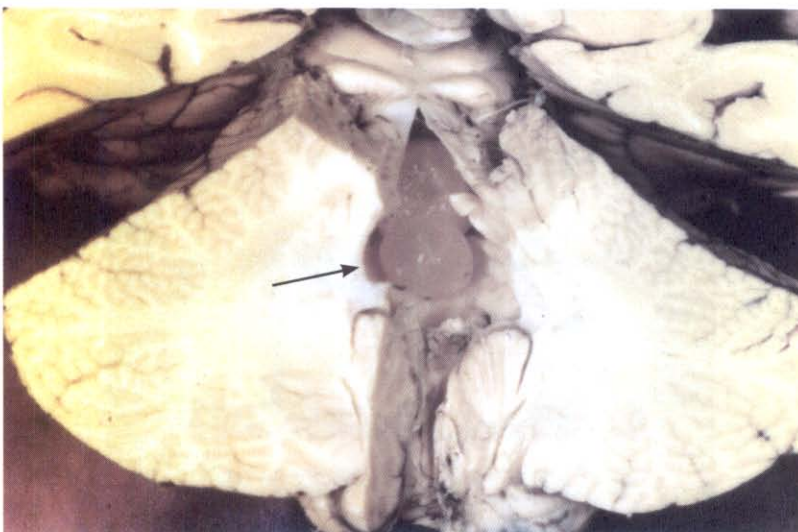
FIG. 11

IMAGEN QUIRÚRGICA DE CISTICERCOS EN LA CISTERNA MAGNA

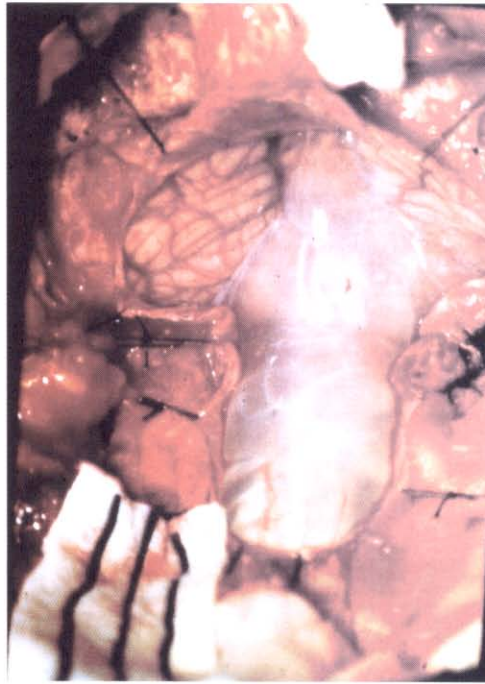

FIG. 12

LA FLECHA MUESTRA EL IV VENTRÍCULO OCUPADO POR CISTICERCO ÚNICO



Los 52 casos que ingresaron en este lapso, mostraron una predominancia de la forma quística, 29 casos, sobre la racemosa que fueron 15 casos, mientras que los de tipo mixto fueron sólo 8 casos.

Respecto a los cuadros clínicos, fue notorio el predominio de casos que llegaron con clara evidencia clínica y radiológica de hipertensión endocraneal lo cual creemos se relaciona directamente con lo que ya

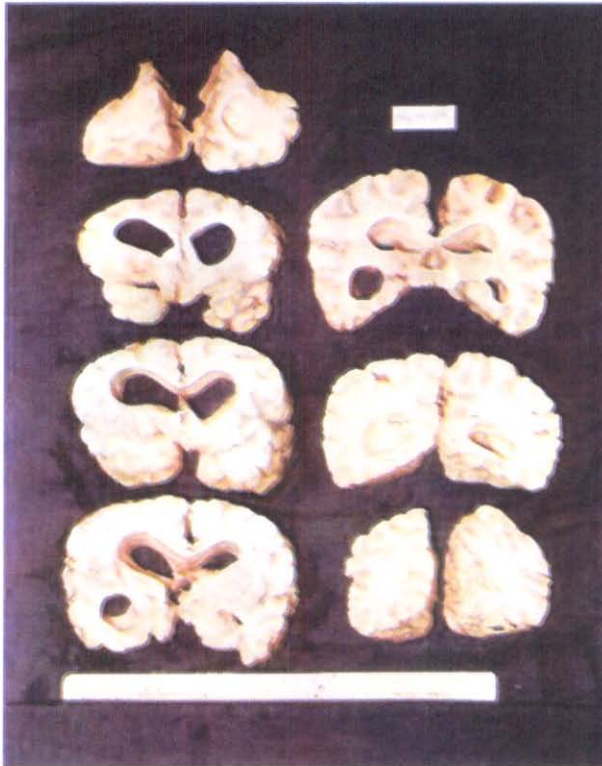
TABLA V  
SÍNDROME CLÍNICO AL MOMENTO DEL DIAGNÓSTICO

SÍNDROME CLÍNICO(*)	Nro de casos
Sd. Hipertensión endocraneana	44
Sd. Frontal	10
Sd. Deficitario visual	1
Sd. Convulsivo	8
<b>TOTAL</b>	<b>63</b>

(\*) Algunos casos tenían más de un síndrome clínico

FIG. 13

SEVERA HIDROCEFALIA CRÓNICA EN ESTUDIO DE NECROPSIA EN UN CASO DE NEUROCYSTICERCOSIS



hemos mencionado, respecto a que ahora muchos pacientes de NCC son tratados por los internistas que los refieren, principalmente por hipertensión endocraneal o por no tener respuesta adecuada al tratamiento médico instituido. Varios pacientes tuvieron síndrome deficitario focal o síndrome

comicial, asociados al de hipertensión endocraneal.

El tiempo de enfermedad, antes de que tengan diagnóstico fue, en 33 de los 52 casos entre 1 y 5 meses; mayor de 2 años fue observado en 7 casos (Tabla VI).

TABLA VI  
DISTRIBUCIÓN DE CASOS DE NEUROCISTICERCOSIS EN HNGAI 1994-2003,  
SEGÚN TIEMPO DE ENFERMEDAD PREVIA AL DIAGNÓSTICO

TIEMPO DE ENFERMEDAD	Nro de casos
< 1 mes	15
1 -5 meses	18
6-11 meses	9
1-2 años	3
> 2 años	7
<b>TOTAL</b>	<b>52</b>

Con relación al tratamiento los 52 casos recibieron tratamiento médico con Albendazol a la dosis de 15 mg/Kg por ocho días: debiendo de mencionar que de estos 52 casos, tres tuvieron sólo tratamiento médico y los 49 restantes requirieron una o más formas de tratamiento quirúrgico.

Así 27 casos tuvieron derivación ventrículo peritoneal (DVP), como única forma de

tratamiento quirúrgico y 16 casos tuvieron DVP asociada a algún otro procedimiento, sea craneotomía con el uso de técnica microquirúrgica o craneotomía más neuroendoscopia, este procedimiento se inició entre nosotros en 1998; también sólo Neuroendoscopia, procedimiento éste de elección en muchos casos, si recordamos la alta incidencia, ya señalada, de la localización intraventricular. Tablas VII y VIII. Fig 14 y Fig 15.

TABLA VII  
TRATAMIENTO DE LA HIDROCEFALIA POR NCC-1994-2003

TIPO DE TRATAMIENTO QUIRÚRGICO	Nro de casos
Derivación ventrículo Peritoneal (DVP)*	27
Resección de Quistes + DVP	16
<b>TOTAL</b>	<b>43</b>

(\*) Único Tratamiento quirúrgico.

TABLA VIII  
 OTROS PROCEDIMIENTOS QUIRÚRGICOS EN NCC-1994-2003

FORMA DE RESECCIÓN DE QUISTES	Nro de casos
Craneotomía*	10
Neuroendoscopia (*)(**)	9
Craneotomía + Neuroendoscopia	3
<b>TOTAL</b>	<b>22</b>

(\*) Único Tratamiento quirúrgico.

(\*\*) La Neuroendoscopia se inició a partir de 1998.

FIG. 14

FENESTRACIÓN ENDOSCÓPICA DE LA LÁMINA TERMINAL EN CASO DE HIDROCÉFALO POR NEUROCISTICERCOSIS

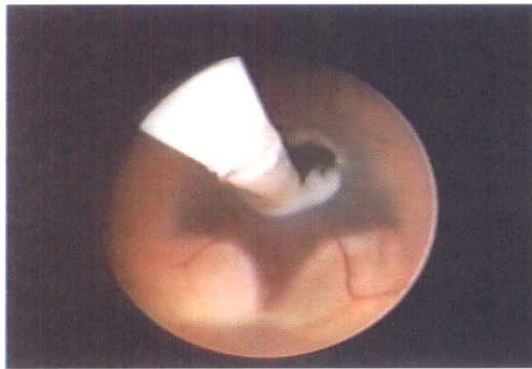
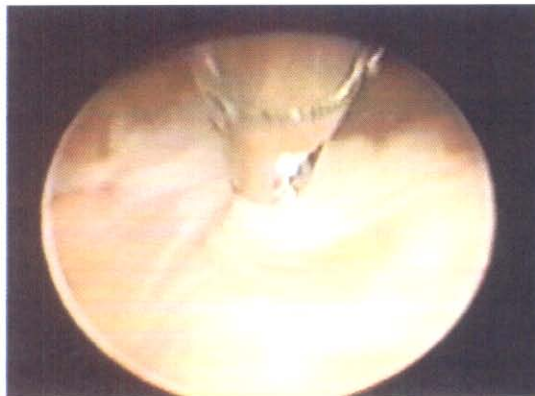

FIG. 15

EXTIRPACIÓN ENDOSCÓPICA DE CISTICERCO ADHERIDO A LA PARED Y PLEXO COROIDEO DEL VENTRÍCULO LATERAL. ENROLLAMIENTO DE LAS MEMBRANAS (TÉCNICA DEL ESPAGUETI)



La endoscopia resultó un procedimiento muy útil en el manejo de los doce casos en los que la utilizamos, realizando en ellos diferentes procedimientos como puede verse en la tabla IX.

Sin embargo, no podemos dejar de mencionar que la hidrocefalia, en la NCC es todavía un problema, ya que no es extraño que tengamos que revisar o cambiar los sistemas de DVP y/o incluir la fenestración del

TABLA IX  
TIPO DE TRATAMIENTO NEUROENDOSCÓPICO 1994-2003

TRATAMIENTO NEUROENDOSCÓPICO (12 casos)	Nro de Procedimientos
Resección de quistes y membranas	9
Fenestración de piso de III ventrículo	5
Fenestración del septum pellucidum	3
<b>TOTAL</b>	<b>17</b>

septum o del piso del III ventrículo, que como se aprecia en la Tabla X, tuvimos que realizar en 17 de nuestros 52 pacientes de este grupo.

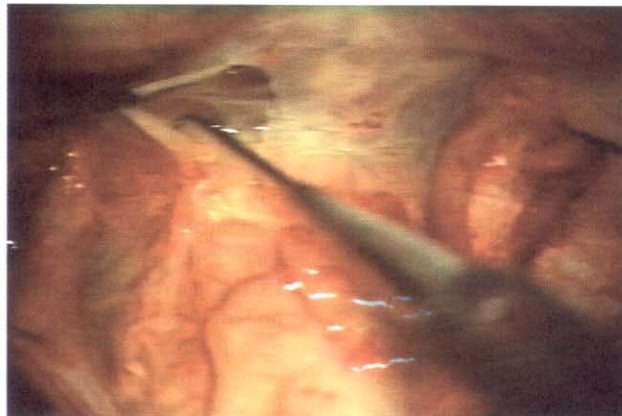
Esto último de poca utilidad probablemente debido a la severa aracnoiditis de las cisternas basales Fig. 16.

TABLA X  
RECURRENCIA DE HIDROCEFALIA 1994-2003

PROCEDIMIENTO QUIRÚRGICO	Nro de casos
Recambio de DVP media x DVP baja presión	8
Revisión + permeabilización del sistema	6
Fenestración de septum y/o piso de III V	3
<b>TOTAL</b>	<b>17</b>

FIG. 16

MICROCIRUGÍA DE SEVERA ARACNOIDITIS DE CISTERNA MAGNA



El tiempo de hospitalización (Tabla XI), osciló entre menos de una semana, sólo 3 casos, a más de un mes en 6 casos; pero la gran mayoría: 43 casos, (83 %) tuvo una estancia que osciló entre 7 y 30 días.

En el momento del alta el 91 % de los pacientes tenía un puntaje entre 80 y 100 en la Escala de Karnofsky, 2 casos mostraron menos de 50 y 3 estuvieron entre 60 y 70 Tabla XII.

TABLA XI  
TIEMPO DE HOSPITALIZACIÓN. 52 CASOS NCC 1994-2003

TIEMPO DE HOSPITALIZACIÓN	Nro. De casos	%
0-6 días	3	
7-13 d	12	
14-20 d	17	43
21-30	14	
>de 1 mes	6	83 %
<b>TOTAL</b>	<b>52</b>	

TABLA XII  
KARNOSFKY AL ALTA - 1994-2003. 52 CASOS DE NCC

KARNOSFKY	Casos	%
<50	2	
60	1	
70	2	
80	13	47
90	10	
100	24	
<b>TOTAL</b>	<b>52</b>	91 %

### CONCLUSIONES

El manejo de la neurocisticercosis sigue siendo un importante desafío para los neurocirujanos de países no desarrollados y compartimos plenamente con el criterio de que este tipo de afecciones, tiene que encontrar la solución a través de medidas que involucren factores socioeconómicos y culturales de cuya solución dependerá el control definitivo de esta afección.

Mientras tanto, encontramos que el desarrollo de las mejores y más precisas técnicas de imágenes así como el desarrollo y

difusión de procedimientos inmunológicos de gran sensibilidad, permiten el diagnóstico precoz de la infestación y por ende llegar oportunamente a los servicios médicos para su tratamiento. De otro lado, el insuperable aporte de las técnicas microquirúrgicas, con el mejor conocimiento de la microanatomía han significado una mejor evolución de los pacientes, algo similar puede decirse del desarrollo de mejores sistemas de derivación del LCR a la cavidad peritoneal, que aunque aún no tenemos un sistema ideal, han significado un cambio muy importante en la evolución de estos casos si comparamos con lo que ocurría hace 30 o 40 años atrás.



Finalmente creemos que el ingreso de la Neurocirugía al campo de la Endoscopia<sup>1</sup> ha significado un aporte de la mayor importancia por la posibilidad de que con una intervención poco invasiva, se pueda extraer quistes, membranas, fenestrar estructuras intraventriculares, etc. contribuyendo tanto al control de los frecuentes quistes intraventriculares, así como al control de la hidrocefalia, la

más común y dramática manifestación de la NCC.

Opinamos que todos los pacientes operados por NCC deben tener tratamiento médico con Albendazol en la dosis señalada en asociación con la dexametasona, así como hacer la investigación de la teniasis en el paciente.

#### BIBLIOGRAFÍA

1. Álvarez C, Rocca U, Rosell P. Neuroendoscopia Cerebral: Experiencia previa en modelos experimentales y aplicación clínica. *Anales de la Facultad de Medicina Universidad Nacional Mayor de San Marcos*, 2000 (01,2): 89-98.
2. Alayza F. (Cisticercosis y Salubridad). Primer Congreso de Medicina. Cirugía y Seguridad Social. Lima, 1965.
3. Alayza F. Historia de la Neurología en el Perú. Tesis Doctoral. Universidad Cayetano Heredia, Lima, 1972.
4. Botero D. Experiencias terapéuticas con Praziquantel y Albendazol en Colombia. En *Teniasis/Cisticercosis* por T. Solium Eds: H.H. García. S.M. Martínez. Editorial Universo, Perú. 1999: 179-182.
5. Carpio A. Efectos del tratamiento antiparasitario en la Epilepsia secundaria a neurocisticercosis. En *Teniasis/Cisticercosis* por T. Solium Eds. H. H. García S.M. Martínez Editorial Universo, Perú. 1999: 188-200.
6. Escalante H. Western Blot with *Taenia Solium* vesicular fluid antigens for the diagnosis of cysticercosis. *Teniasis /cisticercosis*. Eds. H.H. García, S.M. Martínez. Edit. Universo, Perú. 1999: 53-58.
7. Franco J. Patología y tratamiento de Neurocisticercosis. Tesis Doctoral. Universidad Peruana Cayetano Heredia, Lima. 1971.
8. Gaab AM, Schroeder WS. Neuroendoscopic approach to intraventricular lesions. *J. Neurosurg.* 1998. 88:496-505.
9. Harrison L. J, S. Oyango-Abuje, E. Sciuto, Parkhouse R, ME. Application of an antigen detection Elisa in the seroepidemiology of cysticercosis. En *Teniasis/cisticercosis* por T. Solium. Eds. H.H. García. S.M. Martínez Editorial Universo, Perú. 1999: 255-262.

10. Huang PP, Choudhi HF, Jallo G, Miller D. Inflammatory Aneurysm and Neurocysticercosis: Further evidence for a Causal Relationship? Case Report University Medical Center New York Neurosurgery, 2000. 47:466-468.
11. Jung H, Shin K. Stereotactic Endoscopic Exeresis of Cerebral Cysticercosis. AANS Annual Meeting, 1996 (Poster).
12. Manwarnig, K. H. and Crone H. R. (Eds.). Neuroendoscopy. Mary Ann Liebert. Inc. Publishers USA, 1992.
13. Pereda F, Sánchez M. y col. Eficacia de la Dextroclorofeniramina y la dexametazona para suprimir los efectos colaterales en el tratamiento de la cisticercosis del parénquima cerebral con Albendazol. En Taeniasis /Cisticercosis por T.Solium. Eds. H.H. García. S.M Martínez Editorial Universo, Perú. 1996. 173-183.
14. Portocarrero M. Alteraciones del Líquido Cefalorraquídeo en la Neurocisticercosis. Tesis Bachiller UNMSM 1960.
15. Rocca E.D, Napanga J, Alayza F. Reacción de fijación de Complemento y eosinofilia en la neurocisticercosis. Neurocirugía. 1953, 4: 112-117.
16. Rocca E.D, Monteagudo E. Cisticerco y Neumoencefalografía. Rev. Neuro-Psiq. 1954, 17:332-340.
17. Rocca E.D, Monteagudo E. An Angiographic study of Neurocysticercosis. Intern. Surgery. 1966, 46: 131-141.
18. Rocca E.D, Mendoza D. Evaluación del tratamiento quirúrgico en la neurocisticercosis. Rev. Hospital Obrero. 1960, 3-4: 2-10.
19. Rosado L, Neira B. Neurocisticercosis en el medio obrero. Segundo Congreso de Medicina y Cirugía de la CNSSO, 1971.
20. Rocca U. Tratamiento Quirúrgico de la Neurocisticercosis. Tesis Doctoral. UNMSM. 1973.
21. Rocca U. Current status of the Surgical Treatment of Neurocysticercosis in Taenia Solium. Taeniasis/Cysticercosis Eds. H.H. Garcia and S.M. Martinez Edit. Universo, Perú. 1999, 207-213.
22. Rosas N, Sotelo J. Elisa in the diagnosis of Neurocysticercosis. Archives of Neurology 1986;43.
23. Sabogal E. Cisticercosis y síndrome del Angulo Ponto-Cerebeloso. Neurocirugía. Chile, 1959. 2-3-4:103-107.
24. Soto H. JL, Gómez-Llata S, Rojas E. LA, Texeira F, Romero V. Subarachnoid Neurology secondary to a Ruptured inflammatory aneurysm: a posible manifestation of Neurocysticercosis: Case report National Institute of Neurology and Neurosurgery, Mexico Neurosurgery. 1996, 38:197-200.
25. Levy S, Lillehei KO, Rubistein D, Stears JC. Subarachnoid Neurocysticercosis with occlusion of the major intracranial arteries: Case Report University of Colorado Health Sciences Center, Denver Colorado Neurosurgery. 1995. 36: 183-188.
26. Trelles JO, Lazarte J. Cisticercosis Cerebral. Estudio clínico histopatológico y parasitológico. Rev. Neuro-Psiq. 1940, 393-511.
27. Trelles JO, Rocca ED, Ravens R. Estudio sobre Neurocisticercosis. Rev. Neuro-Psiq. 1952, 15:1-35.
28. Tsang V, Garcia H H. Immunoblot Diagnostic Test (EITB) for Tenia Solium Cysticer-

cosis and its contribution to the definition of this under-recognized but serious public health problem. En *Taenias/Cisticercosis en T. Solium* Eds H.H. Garcia, S.M. Martinez. Editorial Universo. Peru, 1999-245-254.

29. Trelles L, Conrado C. Magnetic Resonance Imaging in Cysticercosis. En *Tenia Solium. Teniasis/Cysticercosis* ed. Hector H. Garcia y S. Manuel Martínez M. Editorial Universo. Peru. 1999, 75-81.

---

**Nota:** Parte del presente material ha sido publicado en la revista *Neurosurgery Quarterly* en idioma inglés en mayo del 2005.

---

**Agradecimiento.** Al Prof. Esteban D. Rocca por su valiosa contribución al proporcionarnos imágenes fotográficas y filmicas de su valiosa casuística personal en neurocisticercosis