



Embolización de un pseudoaneurisma de la arteria cística secundario a colecistitis aguda

Embolization of a pseudo aneurism of the cystic artery secondary to acute cholecystitis

Enrique Ramírez ^{1,a} , Karla Rosazza ^{1,b} 

RESUMEN

Se presenta el caso de un paciente varón de 55 años con antecedente de colecistitis aguda, que durante la hospitalización presentó anemia por hemobilia secundaria a un pseudoaneurisma de la arteria cística. Se realizó, como tratamiento de primera elección, embolización con micropartículas de alcohol polivinílico (PVA) de la arteria cística, logrando detención del sangrado.

PALABRAS CLAVE: Aneurisma falso, colecistitis, embolización terapéutica, hemobilia.

SUMMARY

We present the case of a 55-year-old male patient with a history of acute cholecystitis who presented during his hospitalization haemobilia due to a pseudoaneurysm of the cystic artery. Embolization of the cystic artery with polyvinyl alcohol microparticles was performed stopping the bleeding.

KEYWORDS: Aneurysm false, cholecystitis, therapeutic embolization, hemobilia.

INTRODUCCIÓN

El pseudoaneurisma de la arteria cística es una condición poco frecuente, generalmente causado por la erosión de la arteria secundaria a un episodio de colecistitis aguda; esto debido al proceso inflamatorio de la vesícula biliar que daña la adventicia debilitando la pared o por el efecto mecánico que ejercen los calculos al encontrarse cerca de la arteria. Otra causa son los posibles traumas que se puedan generar luego de una colecistectomía laparoscópica. ⁽¹⁾⁽⁴⁾

Entre las manifestaciones clínicas reportadas tenemos hemobilia, hemorragia digestiva alta y hemoperitoneo. ⁽²⁾

La sospecha clínica debe basarse en el antecedente de colecistitis aguda e inestabilidad hemodinámica del paciente, asociado a hallazgos imagenológicos infrecuentes.

Se presenta el caso de un pseudoaneurisma de la arteria cística secundario a un episodio de colecistitis aguda.

PRESENTACIÓN DEL CASO

Paciente varón de 55 años, que ingresó a emergencia por cuadro de pancreatitis aguda secundario a litiasis vesicular, que en su quinto día de hospitalización presentó hemorragia digestiva alta, requiriendo reposición con paquetes globulares.

¹ Departamento de Imagenología, Servicio de Radiología intervencionista, Hospital Nacional Edgardo Rebagliati Martins - EsSalud, Lima, Perú.

^a Médico radiólogo intervencionista.

^b Médico radiólogo.

REPORTE DE CASO / CASE REPORT

Se realizó endoscopia alta, evidenciando signos de hemobilia y de úlceras duodenales. En la ecografía Doppler abdominal se observó una imagen polipoidea intravesicular con vaso tortuoso adyacente, por lo que se realizó una angiotomografía abdominal, que mostró una imagen nodular intravesicular que realzaba tras la administración de sustancia de contraste (figura 1A y B; figura 2).

Se programó realizar una arteriografía de arteria hepática y embolización arterial. El procedimiento fue realizado en la sala de angiografía, con anestesia local.

El acceso vascular fue a través de la arteria femoral derecha, usando un introductor vascular de 5 Fr. Luego con un catéter angiográfico tipo cobra de 5 Fr, se logró cateterizar selectivamente la arteria hepática derecha evidenciando una imagen por adición redondeada, de aspecto pseudoaneurismático (de aproximadamente 15 mm de eje mayor), proyectada en área vesicular

dependiente de fina rama de arteria hepática derecha de trayecto anterior, sugestiva de arteria cística (figura 3).

Como dato técnico fundamental, debido al pequeño calibre y difícil ángulo de nacimiento la de arteria, se realizó angiograma por sustracción digital y mapeo vascular (road mapping) en incidencia lateral, consiguiéndose, con microcatéter y microguía, el cateterismo supraselectivo de la arteria cística y se procedió a la embolización con micropartículas de PVA de 300 a 500 micras, el control final mostró adecuado bloqueo de arteria embolizada con desaparición de la imagen pseudoaneurismática antes descrita (figura 4 A, B y C).

Se realizó seguimiento del paciente a los dieciocho meses post embolización, el cual se mantiene asintomático y su nuevo control tomográfico no mostró signos de isquemia vesicular o recidiva de pseudoaneurisma (figura 5 A y B).

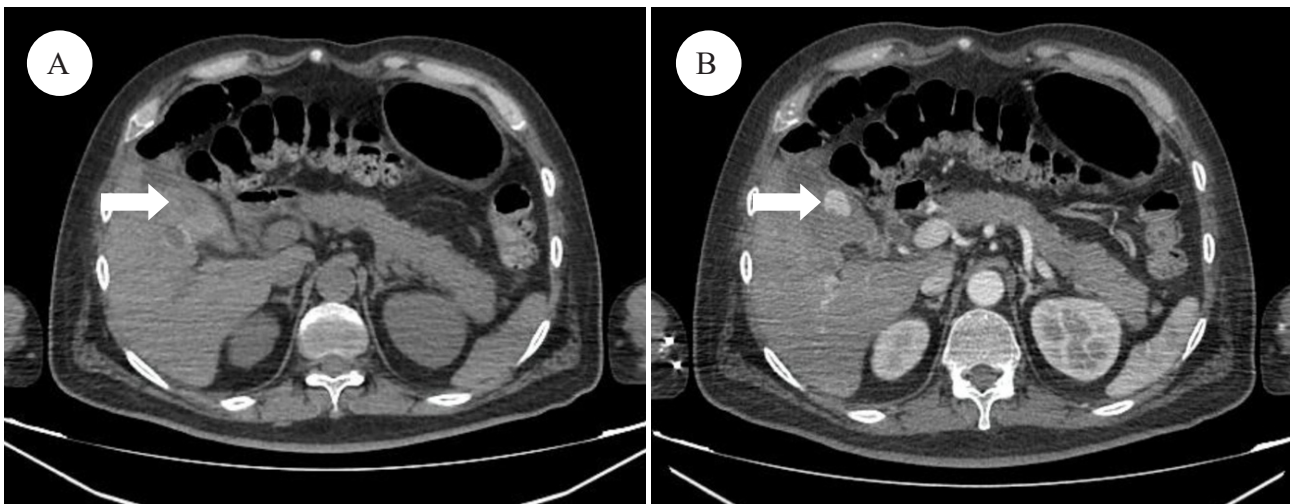


Figura 1. Tomografía de abdomen (A): sin contraste, vesícula biliar de contenido heterogéneo. (Flecha). (B): con contraste, fase arterial, presencia de imagen nodular intravesicular que realza tras la administración de contraste (Flecha).

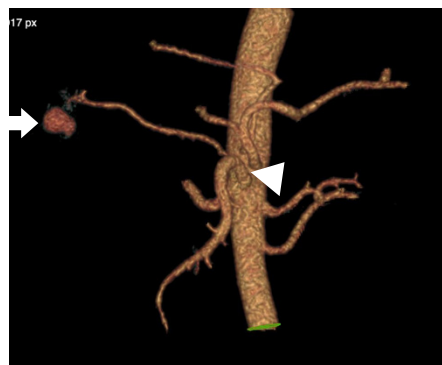

Figura 2. Reconstrucción 3D angiotomografía de abdomen. Imagen por adición redondeada dependiente de rama distal de la arteria hepática derecha (Flecha). Variante anatómica: arteria hepática derecha que nace de arteria mesentérica superior (Cabeza de flecha).

REPORTE DE CASO / CASE REPORT

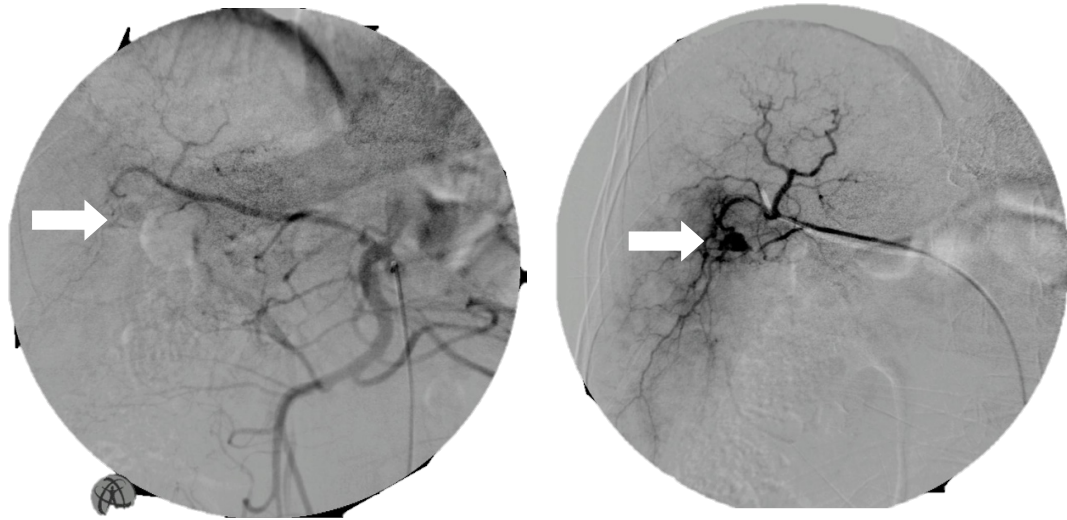


Figura 3. Arteriografía selectiva arteria hepática derecha, evidenciando imagen por adición de aspecto pseudoaneurismático en área vesicular, dependiente de arteria cística (flechas).

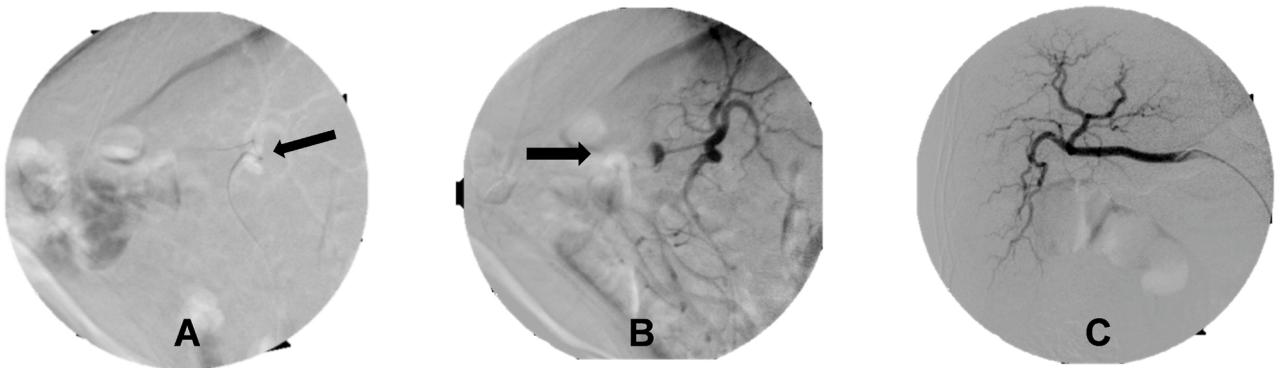


Figura 4. **A:** Road mapping, incidencia lateral. Nótese ángulo de nacimiento de arteria vesicular (flecha). **B:** Arteriografía en incidencia lateral, muestra imagen por adición dependiente de arteria vesicular (flecha). **C:** Control final muestra desaparición de imagen pseudoaneurismática.

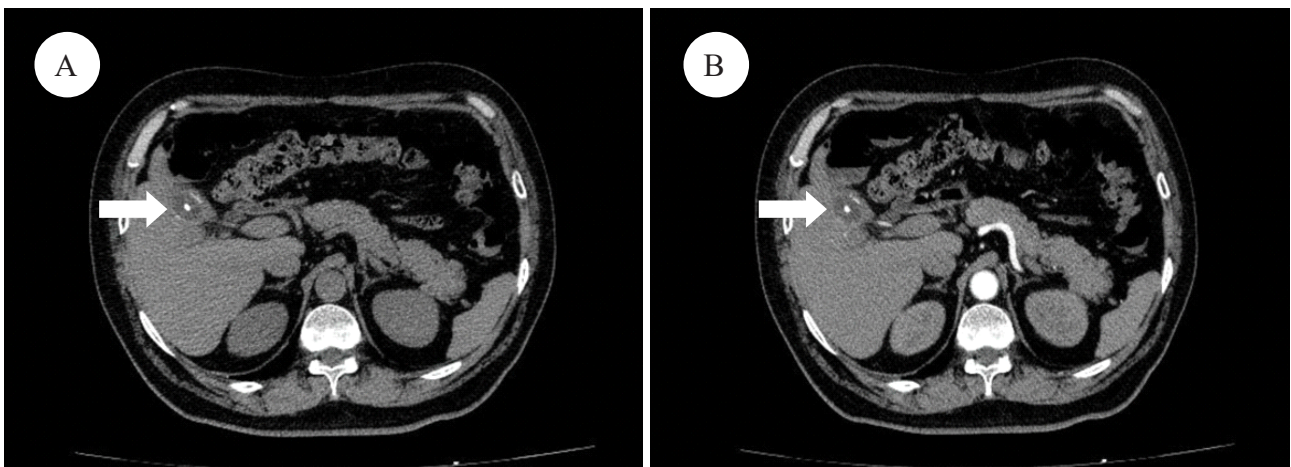


Figura 5. **A:** Tomografía abdominal sin contraste corte axial control a los 18 meses: presencia de vesícula biliar a mediana distensión con imagen de densidad cálcica en su interior. **B:** Tomografía abdominal fase arterial, ausencia de imagen captadora de contraste intravesicular, evidenciada en control previo.

REPORTE DE CASO / CASE REPORT

DISCUSIÓN

En nuestro país la incidencia de coledocitis es del 10% y su complicación más frecuente es la colangitis (30%) seguida de la pancreatitis (11%), siendo el 14% de la población asintomática. ⁽⁵⁾

A pesar de ser una patología frecuente en nuestro medio, su asociación con un pseudoaneurisma es extremadamente raro. ⁽⁶⁾

Entre las hipótesis de su origen se plantea que el constante proceso inflamatorio puede causar erosión en la túnica elástica y muscular de la arteria resultando en la formación de un pseudoaneurisma. ⁽³⁾

En nuestro paciente los hallazgos imagenológicos y la descompensación hemodinámica, hicieron sospechar el diagnóstico de un probable pseudoaneurisma intravascular, el cual fue confirmado con la arteriografía.

Todos los reportes revisados mencionan como tratamiento de elección a la embolización visceral selectiva seguida de la colecistectomía programada, principalmente por el riesgo de isquemia. ⁽³⁾⁽⁵⁾ Sin embargo en pacientes con severas comorbilidades, con alto riesgo quirúrgico, la embolización como único tratamiento, es la mejor elección. ⁽⁶⁾⁽⁷⁾

La tasa de éxito de la embolización bordea el 75%, los pocos casos considerados no exitosos, generalmente son debidos a la tortuosidad de los vasos o por dificultades técnicas. ⁽⁸⁾

Asimismo, es de suma importancia, para el radiólogo intervencionista vascular, estar familiarizado con las variantes anatómicas de la zona a embolizar, teniendo en cuenta que hasta en aproximadamente 11% de la población la arteria hepática derecha aberrante nace de la arteria mesentérica superior (Clasificación tipo III según Michels). ⁽⁹⁾

Otro punto importante a tener en cuenta es la radiación, procurar que la dosis sea lo más baja posible, (por debajo de los 2 Gy), como recomienda la *Atomic Energy Agency* (IAEA), para evitar reacciones en el tejido, como son alopecia, eritema y necrosis ⁽¹⁰⁾. En nuestro paciente la dosis máxima alcanzada fue de 1,2 Gy.

En cuanto a las complicaciones post embolización, tenemos necrosis hepática, abscesos, infarto vesicular, embolización no deseada y menos frecuente daño vascular por el uso del catéter ⁽⁸⁾ para evitar

estas complicaciones siempre es recomendable el cateterismo supra selectivo.

Hasta el 80% de los pacientes pueden presentar síndrome post embolización, caracterizado por dolor abdominal y fiebre, que se autolimita en 3 a 5 días. ⁽¹¹⁾

Se recomienda hacer seguimiento imagenológico cada tres meses con ecografía Doppler o tomografía. ⁽⁸⁾

En conclusión, la radiología intervencionista permite el tratamiento mínimamente invasivo de los pseudoaneurismas, comprobando que la cateterización ultraselectiva minimiza los riesgos de complicaciones; sin embargo, el manejo multidisciplinario con gastroenterología y cirugía es recomendable para obtener mayor beneficio para los pacientes.

Declaración de financiamiento y de conflictos de interés:

Trabajo financiado por los autores. Los autores declaran no tener conflictos de interés.

Contribución de autoría:

ER: Concepción del artículo, revisión crítica y aprobación de la versión final. Responsable de todos los aspectos del artículo; **KR:** Concepción del artículo, la redacción y aprobación final del artículo. Responsable de todos los aspectos del artículo.

Correspondencia:

Rosazza Karla MD.
Dirección: Jirón Edgardo Rebagliati N.º 490 - Distrito de Jesús María. Lima PE
Teléfono: 945194574
Correo electrónico: karlitagrm@gmail.com

REFERENCIAS BIBLIOGRÁFICAS

1. Shimada K, Sakamoto Y, Esaki M, Kosuge T. Pseudoaneurysm of the Cystic Artery Associated with Xanthogranulomatous Cholecystitis. *Dig Surg.* 2008; 25(1):8–9.
2. Nadeem S, Tabish C, Mehwash N. Cystic artery pseudoaneurysm secondary to acute cholecystitis as cause of haemobilia. *BMJ Case Rep.* 2011; bcr0720114480. doi: 10.1136/bcr.07.2011.4480.
3. Beltrán F, Castillo A, Hidalgo H. Hemobilia secundaria a pseudoaneurisma roto: reporte de caso. *Rev Gastroenterol Peru.* 2015; 35(1):89-92.
4. Medina R, Casimiro J, Acosta M, Marchena M. Pseudoaneurisma no traumático de la arteria cística

REPORTE DE CASO / CASE REPORT

- como causa de hemobilia. *Gastroenterol hepatol.* 2018; 41(4):257-259.
5. Llatas J, Hurtado Y, Frisancho O. Cholelithiasis in Edgardo Rebagliati Martins Hospital. Lima-Peru. 2010-2011. Incidence, risk factors, diagnostic and therapeutic aspects. *Rev Gastroenterol Peru.* 2012; 31(4):324-9
 6. Praveen K, P. R. V., Shah, P. K., Rakshit, K., Choudhary, S. R., Bohidar, N. P., Dubey, S. K. Rupture of Cystic Artery Pseudoaneurysm: a Rare Complication of Acute Cholecystitis. *Indian J Surg.* 2017; 80(1):87-89. doi:10.1007/s12262-017-1667-2.
 7. Mullen R, Suttie R. Bhat N. Evgenikos S. Yalamarathi K.D. Microcoil embolisation of mycotic cystic artery pseudoaneurysm: A viable option in high-risk patients. *Cardiovasc Intervent Radiol.* 2009; 32:1275-1279
 8. Srivastava, D.N., Sharma, S., Pal, S. et al. Transcatheter arterial embolization in the management of hemobilia. *Abdom Imaging.* 2006; 31:439-448. <https://doi.org/10.1007/s00261-005-0392-7>
 9. Saiz – Mendiguren R, Ferrer M, Vázquez J, Falco E, Escudero M, Vicens J, González de Cabo M. Variantes según la clasificación de Michels y ramas extrahepáticas. Revisión del tema y descripción de hallazgos angiográficos en 99 pacientes tratados con quimioembolización. *Intervencionismo.* 2017; 17(2): 60 – 9.
 10. Werner J, Schmuth M, Trianni A, Bartal G. Radiation-Induced Skin Injuries to Patients: What the Interventional Radiologist Needs to Know. *Cardiovasc Intervent Radiol.* 2017; 40:1131-1140.
 11. Jun CH, Ki HS, Lee HK, Park KJ, Park SY, Cho SB, et al. Clinical significance, and risk factors of postembolization fever in patients with hepatocellular carcinoma. *World J Gastroenterol.* 2013 Jan 14;19(2):284-9. doi: 10.3748/wjg.v19.i2.284.

Recibido: 03/05/2023

Aceptado: 21/09/2023