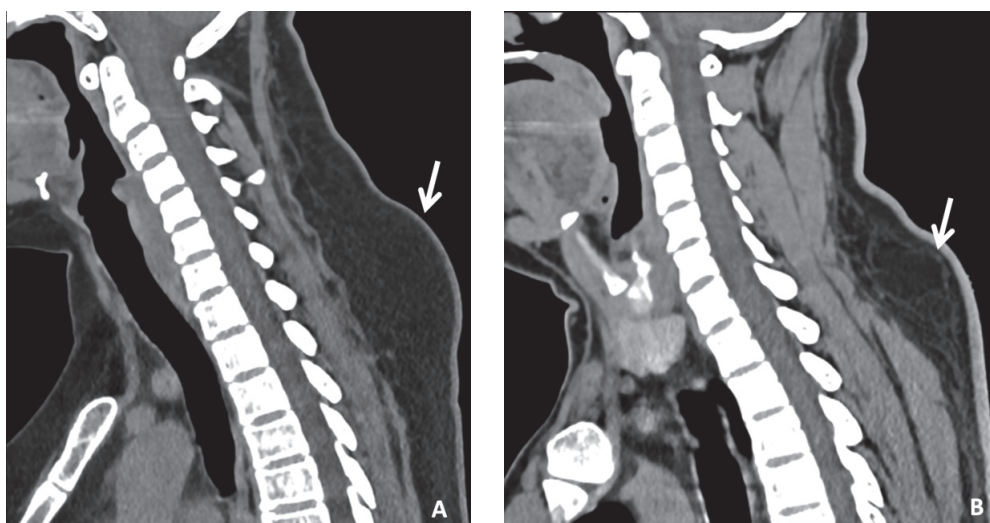




Joroba de búfalo y lipoma cervical

Buffalo hump and cervical lipoma

Jheferson Contreras-Grande ^{1,2,a} , José Alejandro Bacalla-Valles ^{1,a} , Lourdes Simbrón Ribbeck ^{1,b} 



Se muestran los casos de dos mujeres de 32 años y 36 años respectivamente, con sensación de bulto. En la tomografía de la región cervicodorsal se identificó en una de ellas, acúmulo focalizado de tejido celular subcutáneo graso cuyo fenotipo es compatible con “joroba de búfalo” (A) y en la otra, una lesión ovoidea de densidad grasa con cápsula fina, compatible con lipoma (B). La joroba de búfalo se asocia con exceso endógeno o exógeno de esteroides (enfermedad de Cushing, tumores adrenales o hipofisarios), antirretrovirales en pacientes con VIH (inhibidores de la proteasa), obesidad y enfermedad de Madelung, mientras que, el lipoma es un tumor benigno de tejido adiposo que puede localizarse en la región cervicodorsal y simular una joroba. Identificar y diferenciar ambos hallazgos es importante para el manejo; en el primero se tiene que identificar la causa subyacente como la ingesta de medicamentos o endocrinopatías, recomendándose, además perder peso y hacer ejercicios, mientras que en el segundo podría considerarse remoción quirúrgica.

We report two cases of cervical masses in a 32 and 36-year-old women. The cervical CT scan showed in one an abnormal accumulation of subcutaneous cellular tissue giving the phenotype of “buffalo hump”; in the other patient an ovoid lesion of fatty density with a fine capsule, in keeping with lipoma. The buffalo jump is associated with an excessive production of estrogens, either endogenous or exogenous steroid excess (Cushing’s disease, adrenal or pituitary tumors), use of certain antiretrovirals in AIDS patients (protease inhibitors), obesity and Madelung’s disease. While lipomas are benign tumors of the fat tissue that may be located in the cervico-dorsal area and may mimic a jump. Differentiating these two entities is key, as the management differs significantly. The correction of the underlying condition in patients with buffalo jump is indicated, while surgical removal is the mainstay therapy for lipomas.

¹ Departamento de Investigación, Docencia y apoyo al diagnóstico por imágenes, Instituto Nacional de Ciencias Neurológicas. Lima, Perú.

² Resocentro. Lima, Perú.

^a Médico especialista en Radiología

^b Médico subespecialista en Neurorradiología