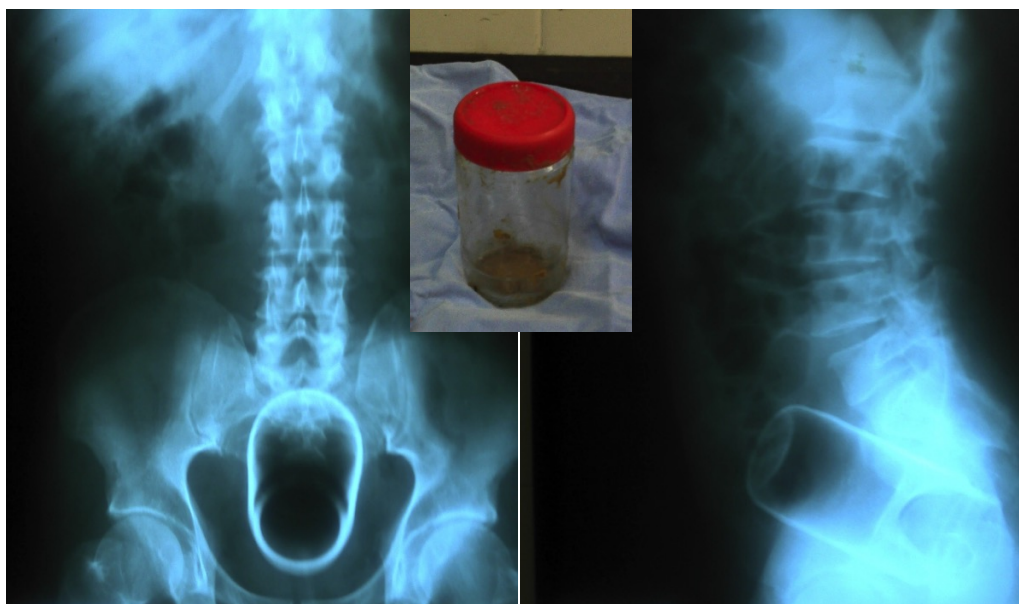




# Envase de vidrio en recto

## Glass bottle in the rectum

Marco Antonio Ayala-García<sup>1,2,3</sup>, Jorge Reyes Sánchez<sup>3</sup>



Varón de 65 años de edad que acudió a urgencias por presentar dolor a nivel rectal e imposibilidad para evacuar; al tacto rectal se palpaba objeto de consistencia firme. Se le realizó radiografía de abdomen anteroposterior y lateral cuyas imágenes se muestran. Se procedió a pasar al quirófano y bajo un bloqueo peridural, se dilató el ano digitalmente y con una maniobra de Kristeller se extrajo el envase de vidrio con los dedos índice y pulgar. El paciente fue dado de alta con analgésico vía oral posterior a la recuperación de la anestesia.

A 65-year-old male was admitted in to the emergency room due to rectal pain and inability to defecate, the rectal examination revealed a firm object. We show the anteroposterior and lateral plain abdominal films taken. The patient went to the operating room were using the Kristeller's maneuver a glass bottle was extracted using the thumb and index fingers. The patient was discharged with oral analgesics.

### Correspondencia

Dr. Marco Antonio Ayala García  
Hospital Regional de Alta Especialidad del Bajío  
Blvd. Milenio #130, Col. San Carlos La Roncha, CP 37660, León, Guanajuato, México.  
Telefono 52 (477) 2414826 / Fax 52(477) 7413892  
Correo electrónico: drmarcoayala@hotmail.com

<sup>1</sup> Unidad de Investigación, Hospital Regional de Alta Especialidad del Bajío. León, Guanajuato, México.  
<sup>2</sup> Servicio de Cirugía, Hospital General Regional No. 58 del IMSS. Delegación Guanajuato, México  
<sup>3</sup> Comité de Investigación, Escuela de Medicina, Universidad Quetzalcóatl. Irapuato, Guanajuato, México.