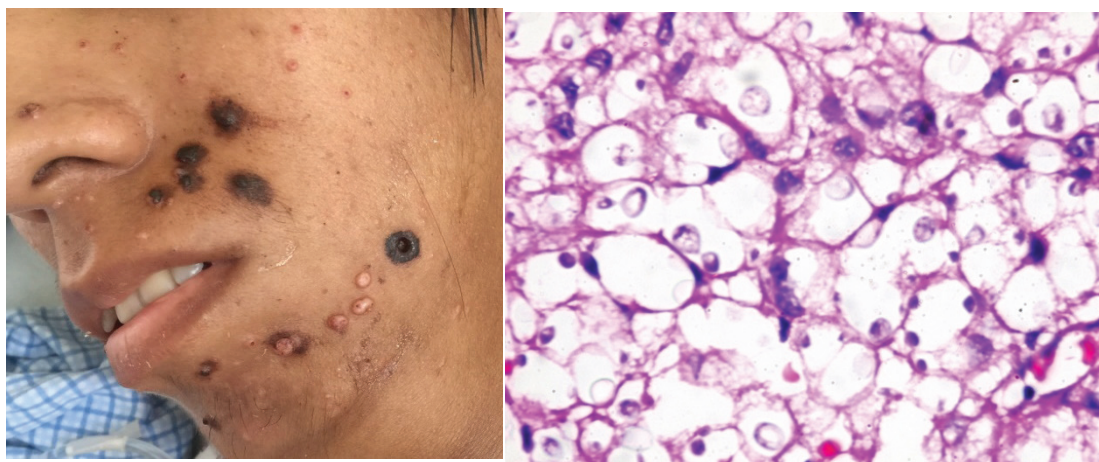


# Criptococosis cutánea

## Cutaneous cryptococcosis

Oscar G. Pamo Reyna<sup>1,2,a,b</sup>, Leonidas Carrillo Ñañez<sup>1,3,a,b</sup>, César Chian García<sup>1,2,b,c</sup>



Varón de 24 años y VIH (+) que ingresó al hospital por cefalea intensa. Se le diagnosticó meningoencefalitis por *Cryptococcus neoformans*. Además, tenía lesiones papulares en la cara, parte superior del tronco y en los brazos, algunas de las cuales eran umbilicadas. En los días siguientes, algunas lesiones se tornaron necróticas. La biopsia de piel mostró escasa reacción inflamatoria y numerosas estructuras redondeadas y ovoides rodeadas por halos esféricos ópticamente transparentes que correspondían a la cápsula de los hongos (porque no tiñen con HE), dando la apariencia histológica de “burbujas de jabón”. El diagnóstico diferencial incluyó lesiones por el virus del *molluscum contagiosum*, criptococosis, histoplasmosis y coccidioidomicosis.

A 24-year-old male and HIV (+) was admitted to hospital for intense headache. Meningoencephalitis by *Cryptococcus neoformans* was diagnosed. He also had papular lesions on the face, upper trunk and arms, some of which were umbilicated. In the following days, some lesions became necrotic. Skin biopsy showed little inflammatory reaction and numerous rounded and ovoid surrounded by optically transparent spherical halos corresponded to the capsule fungi structures (not stained with HE), giving the appearance of “soap bubble”. Differential diagnosis included lesions due to the virus of the *molluscum contagiosum*, cryptococcosis, histoplasmosis and coccidioidomycosis.

<sup>1</sup> Hospital Nacional Arzobispo Loayza. Lima, Perú.

<sup>2</sup> Facultad de Medicina Alberto Hurtado, Universidad Peruana Cayetano Heredia. Lima, Perú.

<sup>3</sup> Facultad de Medicina, Universidad Nacional Mayor de San Marcos. Lima, Perú.

<sup>a</sup> Médico Internista;

<sup>b</sup> Docente;

<sup>c</sup> Médico Patólogo.