

# Accidente cerebrovascular en un adulto joven con deficiencia de proteína S y foramen oval patente. Reporte de caso

## Stroke in a young adult with protein S deficiency and patent foramen ovale. Case report

Diana Fernández-Merjildo<sup>1,a</sup>, Enrique Najjar Trujillo<sup>2,b</sup>

### RESUMEN

Se reporta el caso de una mujer joven de 38 años de edad, con accidente cerebrovascular isquémico agudo y deficiencia de proteína S más foramen oval patente. La paciente acudió al servicio de emergencia por presentar hemiparesia derecha y disartria, de forma súbita. Al examen físico se evidenció marcada disminución de la fuerza muscular en hemicuerpo derecho con signo de Babinski positivo. La tomografía cerebral mostró una hipodensidad cortico-subcortical ttemporo-parietal izquierda y la angioresonancia confirmó signos de infarto. La ecocardiografía transtorácica evidenció foramen oval patente y en los estudios de hipercoagulabilidad se encontró deficiencia de la Proteína S.

**PALABRAS CLAVE:** Accidente cerebrovascular, proteína S, foramen oval. (**Fuente:** DeCS BIREME).

### SUMMARY

We report the case of 38-year-old woman presenting with an ischemic cerebrovascular accident, protein S deficiency and patent foramen ovale. The patient attended the emergency room for presently a sudden onset of right hemiparesis and dysarthria. The physical examination revealed marked palsy on the right side with positive Babinski sign. The cerebral CT-scan revealed a cortico-sub cortical left temporal-parietal hypo density, and the angio magnetic resonance confirmed the presence of cerebral infarct. A trans thoracic echocardiography revealed the presence of a patent foramen ovale and laboratory tests showed deficiency of S protein.

**KEYWORDS:** Stroke, protein S, foramen ovale. (**Source:** MeSH NLM).

### INTRODUCCIÓN

La incidencia de accidente cerebrovascular (ACV) isquémico en individuos menores de 50 años tiene una frecuencia de hasta el 12%, afectando a alrededor de 2 millones de personas jóvenes por año en todo el mundo; incidencias más elevadas, entre 19 y 30%, han sido reportados en países desarrollados (1).

En estos casos existen factores de riesgos no convencionales y diferentes a los que presentan los adultos mayores; el cardioembolismo, la disección de aorta, foramen oval patente, trombofilias, migraña, embarazo o puerperio, uso de anticonceptivos orales y drogas ilícitas son los más relacionados (2-5). Debido a la poca frecuencia de presentación de estos casos, y la necesidad de un estudio etiológico sistemático; se

<sup>1</sup> Universidad Peruana Cayetano Heredia, Lima-Perú.  
<sup>2</sup> Hospital Cayetano Heredia, Ministerio de Salud. Lima-Perú.  
<sup>a</sup> Médica Residente de Medicina Intensiva;  
<sup>b</sup> Médico Neurólogo

REPORTE DE CASO / CASE REPORT

describe el caso de una mujer joven con factores no convencionales para el desarrollo de ACV isquémico.

PRESENTACIÓN DEL CASO

Mujer de 38 años de edad, súbitamente presenta debilidad en hemicuerpo derecho, disartria y parálisis de hemicara izquierda; tenía antecedente de gestación con óbito fetal a los 18 años de edad y ser usuaria de anticonceptivos, desde hace 10 años.

Al examen físico se encontró normotensa, con frecuencia cardíaca de 90 latidos por minuto, índice de masa corporal 35 kg/m<sup>2</sup>. El examen cardiovascular y respiratorio sin alteraciones, al examen neurológico paciente despierta, con afasia de expresión, parálisis facial izquierda, disminución de la fuerza muscular (0/5) con hiperreflexia (3/4) y signos de Babinski, Chaddock y Oppenheimer presentes en hemicuerpo derecho.

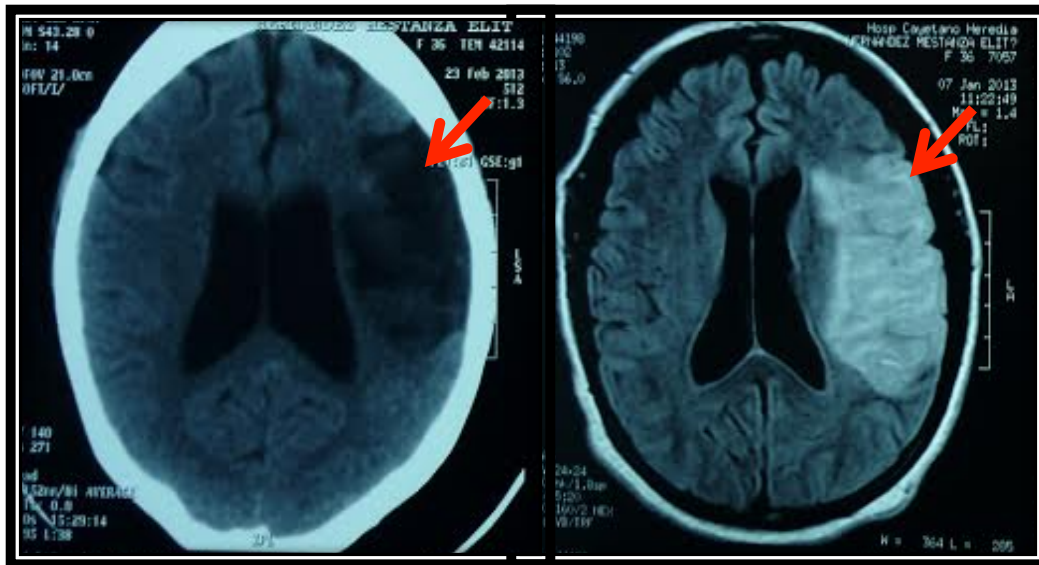


Figura 1. A: Tomografía cerebral sin contraste muestra hipodensidad tèmpero-parietal izquierda (flecha roja). B: Resonancia magnética cerebral evidencia isquemia en las regiones frontal temporal y parietal del hemisferio izquierdo (flecha roja).

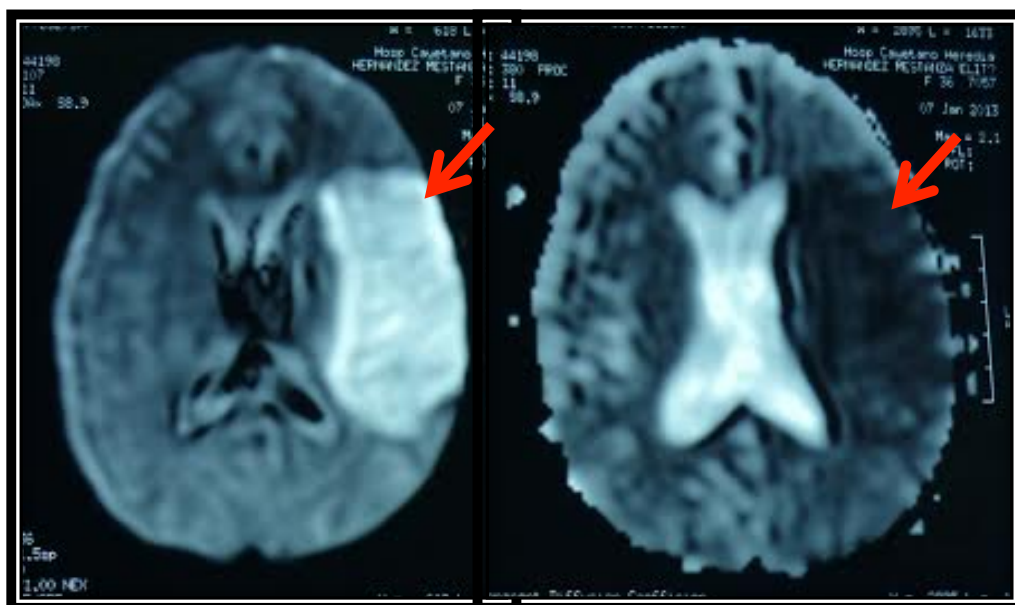


Figura 2. La técnica de difusión por resonancia magnética cerebral confirma la isquemia correspondiente al territorio de la arteria cerebral media izquierda (flecha roja).

## REPORTE DE CASO / CASE REPORT

La tomografía sin contraste mostró hipodensidad cortico-subcortical ténporo-parietal izquierda asociado a elongación del ventrículo ipsilateral y la angioresonancia cerebral, signos de infarto isquémico evolutivo, demostrado por el estudio de difusión, que comprometía los lóbulos frontal, temporal y parietal del hemisferio cerebral izquierdo, territorio de la arteria cerebral media izquierda (Figuras 1 y 2).

El ecodoppler carotideo no mostró alteraciones, la ecocardiografía transtorácica evidenció foramen oval patente pequeño y regurgitación mitral leve sin repercusión. Los exámenes de laboratorio como el hemograma, perfil de coagulación, glicemia, función renal y hepática fueron normales; el perfil de lípidos mostró niveles disminuidos de HDL y el resto del perfil normal (Colesterol: 151 mg/dl, triglicéridos: 118 mg/dl, HDL: 31 mg/dl, LDL: 84 mg/dl).

Debido a la sospecha de estado de hipercoagulabilidad, se determinó panel completo de antifosfolípidos, anticoagulante lúpico y proteína C, los cuales fueron negativos, pero se encontró disminución significativa de Proteína S (28%, VN: 60-130%); anticuerpos antinucleares 1:40 (patrón moteado) y el anti-DNA-DS, VDRL y Elisa para VIH negativos.

### DISCUSIÓN

Las causas de eventos isquémicos agudos en sujetos jóvenes incluyen episodios cardio o tromboembólicos (personas con patología cardiaca, aterosclerosis de grandes vasos, hipertensión o diabetes mellitus), desordenes específicos como disección arterial, foramen oval patente, infecciones, desordenes del tejido conectivo o vasculitis, arteriopatías no inflamatorias, desordenes hematológicos, enfermedades monogénicas y al ACV criptogénico (6,7).

El ACV isquémico en pacientes sin factores de riesgo reconocido exige, además de los estudios de neuro-imágenes, descarte de trombofilias, de enfermedades autoinmunes e infecciones, anticuerpos antifosfolipídicos, serología para VIH y sífilis, exámenes genéticos y ecografías cardiaca y de grandes vasos (8); en este caso, se confirmó la deficiencia de la Proteína S, glicoproteína dependiente de la vitamina K, cuya función es mediar la actividad de la proteína C y puede inhibir la actividad del factor Xa; siendo la prevalencia de ésta deficiencia de 1/15000 a 1/20000 (9).

Otras condiciones médicas en las que puede haber deficiencia relativa de la proteína S son: la enfermedad hepática, coagulación intravascular diseminada, durante el tratamiento con warfarina, uso de altas dosis de estrógenos, diabetes mellitus tipo I, embarazo, período post-parto, infección por VIH y en la fase aguda de los episodios trombóticos. Si bien el mayor riesgo de trombosis en esta trombofilia es venosa puede ser también arterial, el cual favorecido por la coexistencia de otras condiciones protrombóticas pueden desencadenar un evento isquémico (10).

En relación al foramen oval patente (FOP), es un remanente de la circulación fetal que permanece permeable en aproximadamente 25% de la población general, y su participación como mecanismo causante de ACV no ha sido definido claramente, lo cual sugiere que otros factores podrían estar involucrados (11).

La asociación entre la deficiencia de proteína S y el foramen oval patente con los eventos isquémicos cerebrovasculares no ha sido claramente demostrada (12), pero podrían tener efecto sinérgico en la génesis del ACV. En un estudio realizado por Giardini y col (13), se evidencia que la recurrencia de ACV a los 6 meses fue similar en pacientes con FOP cerrado y presencia o ausencia de trombofilias.

En nuestro caso el evento cerebrovascular isquémico agudo en un adulto joven, patología poco frecuente, probablemente de causa criptogénica, fue desencadenado principalmente por la deficiencia de la Proteína S y por la presencia de otros factores de riesgo catalizadores, presentes en la paciente, como el uso de anticonceptivos orales y la obesidad.

### Declaración de financiamiento y de conflictos de intereses:

No existen conflictos de intereses de orden económico, institucional, laboral o personal de los autores. El reporte fue financiado por los autores.

### Contribución de autoría:

**DFM:** Concepción del artículo, recolección e interpretación de datos así como en la redacción y aprobación de la versión final. **ENT:** Revisión crítica del artículo y aprobación de la versión final.

REPORTE DE CASO / CASE REPORT

**Correspondencia:**

Diana Elvia Fernández Merjildo  
Dirección: Calle Doña Nora 120 Dpto. 301  
Urbanización Los Rosales – Surco  
Teléfono: +51 995 599 814  
Correo electrónico: diana.fernandez.m@upch.pe

**REFERENCIAS BIBLIOGRÁFICAS**

1. Varona JF, Bermejo F, Guerra JM, et al. Long-term prognosis of ischemic stroke in young adults. Study of 272 cases. *J Neurol.* 2004; 251: 1507-14.
2. Marini C, Russo T, Felzani G. Incidence of stroke in young adults: A review. *Stroke Res Treat.* 2011; 2011:1-5.
3. Burneo J. Ataques cerebrovasculares isquémicos en adultos jóvenes: Reporte de casos y revisión de literatura. *Rev Med Hered* 1999; 10(4):167-174.
4. Arnold M, Halpern M, Meier N, et al. Age-dependent differences in demographics, risk factors, comorbidity, etiology, management, and clinical outcome of acute ischemic stroke. *J Neurol.* 2008; 255: 1503–07.
5. Putaala J, Metso AJ, Metso TM, et al. Analysis of 1008 consecutive patients aged 15 to 49 with first-ever ischemic stroke: the Helsinki young stroke registry. *Stroke.* 2009; 40: 1195–203.
6. Adams HP Jr, Bendixen BH, Kappelle LJ, et al. Classification of subtype of acute ischemic stroke. Definitions for use in a multicenter clinical trial. TOAST. Trial of Org 10172 in Acute Stroke Treatment. *Stroke.* 1993; 24: 35–41.
7. Jose MF, Ayton RM, Jean-Louis M. An etiological diagnosis of ischemic stroke in young adults. *Lancet.* 2010; 9: 1085-1096.
8. European Stroke Organization (ESO) Executive Committee; ESO Writing Committee. Guidelines for management of ischemic stroke and transient ischemic attack 2008. *Cerebrovasc Dis.* 2008; 25: 457–507.
9. Protein S deficiency. En: Lee GR, Paraskevas F, Lukens J. (Editores) *Wintrobe's Clinical Hematology.* 10th edition. Williams & Wilkins. P.1788-9.
10. Morris J, Singh S, and Fisher M. Testing for inherited thrombophilias in arterial stroke: can it cause more harm than good? *Stroke.* 2010; 41:2983-2990.
11. Alsheikh-Ali AA, Thaler DE, Kent DM. Patent foramen ovale in cryptogenic stroke: incidental or pathogenic? *Stroke* 2009; 40: 2349–55.
12. Carod-Artal FJ, Vilela Nunes S, Portugal D. Thrombophilia and patent foramen ovale in young stroke patients. *Neurolog.* 2006; 21:710 –716.
13. Giardini A, Donti A, Formigari R, Bronzetti G. Comparison of results of percutaneous closure of patent foramen ovale for paradoxical embolism in patients with versus without thrombophilia. *Am J Cardiol.* 2004; 94(8):1012-6.

Recibido: 07/02/2015

Aceptado: 28/12/2015