

Síndrome de Brugada: Reporte de un caso y revisión de la literatura.

Brugada syndrome: A case report and review.

Miranda Noé David¹, Medina Palomino Félix², Salinas Arce Jorge³.

RESUMEN

Desde su primera descripción el Síndrome de Brugada ha despertado gran interés científico como causa de muerte súbita. Presentamos el caso de un varón de 45 años quien ingresó al hospital en arresto cardíaco y en su evolución se le diagnosticó Síndrome de Brugada lográndose el implante de un cardiodesfibrilador como opción terapéutica definitiva. Resaltamos la importancia de reconocer el patrón electrocardiográfico característico y de considerar esta canalopatía en el diagnóstico diferencial de muerte súbita. (*Rev Med Hered* 2009;20:225-229).

PALABRAS CLAVE: Síndrome de Brugada, muerte súbita, cardiodesfibrilador.

SUMMARY

Since its first description the Brugada Syndrome has attracted great scientific interest because it is a cause of sudden death. We show the case of a man 45 years old who arrived to our hospital in cardiac arrest. During hospitalization he was diagnosed with Brugada Syndrome. He received an implantable cardioverter-defibrillator as definitive treatment. We highlight the importance of being aware of the classic electrocardiographic pattern and considering this channelopathy in the differential diagnosis of cardiac arrest. (*Rev Med Hered* 2009;20:225-229).

KEY WORDS: Brugada Syndrome, sudden death, implantable cardioverter-defibrillator

¹ Médico Residente de Cardiología de la Universidad Peruana Cayetano Heredia. Servicio de Cardiología del Hospital Nacional Cayetano Heredia. Lima, Perú.

² Médico Cardiólogo. Servicio de Cardiología del Hospital Nacional Cayetano Heredia. Profesor Auxiliar de Medicina de la Universidad Peruana Cayetano Heredia. Lima, Perú.

³ Médico Cardiólogo y Electrofisiólogo. Instituto Nacional del Corazón (INCOR) EsSalud. Lima, Perú.

INTRODUCCIÓN

El Síndrome de Brugada es una entidad clínica caracterizada por la elevación del segmento ST en las derivadas precordiales derechas del electrocardiograma asociada a bloqueo completo o incompleto de rama derecha y una alta incidencia de muerte súbita en pacientes con corazón estructuralmente normal (1).

Su prevalencia ha sido estimada en 5/10 000 habitantes en el Sudeste asiático, sin embargo esta cifra puede subestimar su real frecuencia pues existen formas no expresadas en el electrocardiograma cuyo síntoma de presentación es arritmias complejas asociadas a arresto cardíaco. La prevalencia de este síndrome varía de acuerdo a la región geográfica estudiada siendo mayor en Japón donde el patrón electrocardiográfico característico se presenta en 12/10 000 habitantes (2).

Presentamos este caso para resaltar la importancia de considerar al Síndrome de Brugada como causa de muerte súbita, realizar un diagnóstico precoz y conocer las opciones terapéuticas disponibles en el Perú.

Caso clínico

Varón de 45 años sin antecedentes patológicos quien 1 hora antes del ingreso presenta pérdida súbita de la conciencia de forma transitoria y con recuperación posterior por lo que fue conducido al servicio de emergencia de nuestro hospital. Durante el traslado vuelve a presentar pérdida de conciencia y en la evaluación inicial a su arribo registró fibrilación ventricular realizándose desfibrilación eléctrica con 200J, sin respuesta; en un segundo intento se obtiene un ritmo de fibrilación auricular con frecuencia ventricular alta y posteriormente ritmo sinusal de forma espontánea.

Al examen físico preferencial post cardioversión se encontró PA: 130/90 mmHg, FC: 140 lpm, en ventilación asistida, roncos difusos escasos en el examen pulmonar y ruidos cardíacos arrítmicos, de buena intensidad y ausencia de soplos a nivel cardiovascular.

El electrocardiograma de superficie, mostró una imagen de bloqueo de rama derecha con elevación del segmento ST y onda T negativa en V_1 y bifásica en V_2 (Figura N°1).

Se realizó un electrocardiograma sensibilizado (colocación de electrodos de derivadas precordiales V_1 -

V_2 - V_3 en el tercer espacio intercostal) que mostró bloqueo de rama derecha con supradesnivel del segmento ST y ondas T negativas en V_1 y V_2 (denominadas en forma clásica en lomo de delfín) llegándose al diagnóstico de Síndrome de Brugada al encontrar patrón electrocardiográfico característico (tipo1) asociado a muerte súbita abortada (Figura N°2).

El dosaje de troponina T fue 0,012 ng/ml y el estudio ecocardiográfico evidenció motilidad global, regional y función sistólica conservadas: fracción de eyección del 60%.

Como tratamiento se realizó el implante de un cardiodesfibrilador monocameral (Figura N°3), con acceso venoso cefálico que no tuvo complicaciones, dejándose como programación única una zona de fibrilación ventricular, con un esquema de desfibrilación a dosis máxima (35 J en seis repeticiones). Durante la evaluación post implante con seguimiento de 8 meses, el paciente no ha presentado nuevos episodios de arritmias ventriculares.

DISCUSIÓN

La muerte súbita en pacientes jóvenes es un problema clínico aún no bien descrito en nuestra sociedad, aunque sus causas pueden ser muy variadas, en la actualidad se reconoce a las canalopatías como una de las causas más importantes, a la cual no somos ajenos. Las canalopatías son mutaciones en los genes que codifican proteínas de canales iónicos que gobiernan el tránsito de iones de sodio y potasio a través de la membrana celular.

Se define al Síndrome de Brugada por la presencia de un patrón electrocardiográfico característico (bloqueo de rama derecha y elevación persistente del segmento ST en más de una derivada precordial derecha: $V_1 - V_3$), en presencia o ausencia de drogas bloqueadoras de los canales de sodio y con alguno de los siguientes criterios: fibrilación ventricular, taquicardia ventricular polimórfica, historia familiar de muerte súbita antes de los 45 años, patrón electrocardiográfico característico en familiares, inducción de arritmias ventriculares por estimulación eléctrica programada, síncope o respiración agónica nocturna (3).

Al igual que nuestro paciente la mayor parte de los casos permanecen asintomáticos durante las tres primeras décadas de la vida, siendo el síncope o arresto cardíaco, como consecuencia de complicaciones arrítmicas tipo taquicardia ventricular polimórfica o

Síndrome de Brugada.

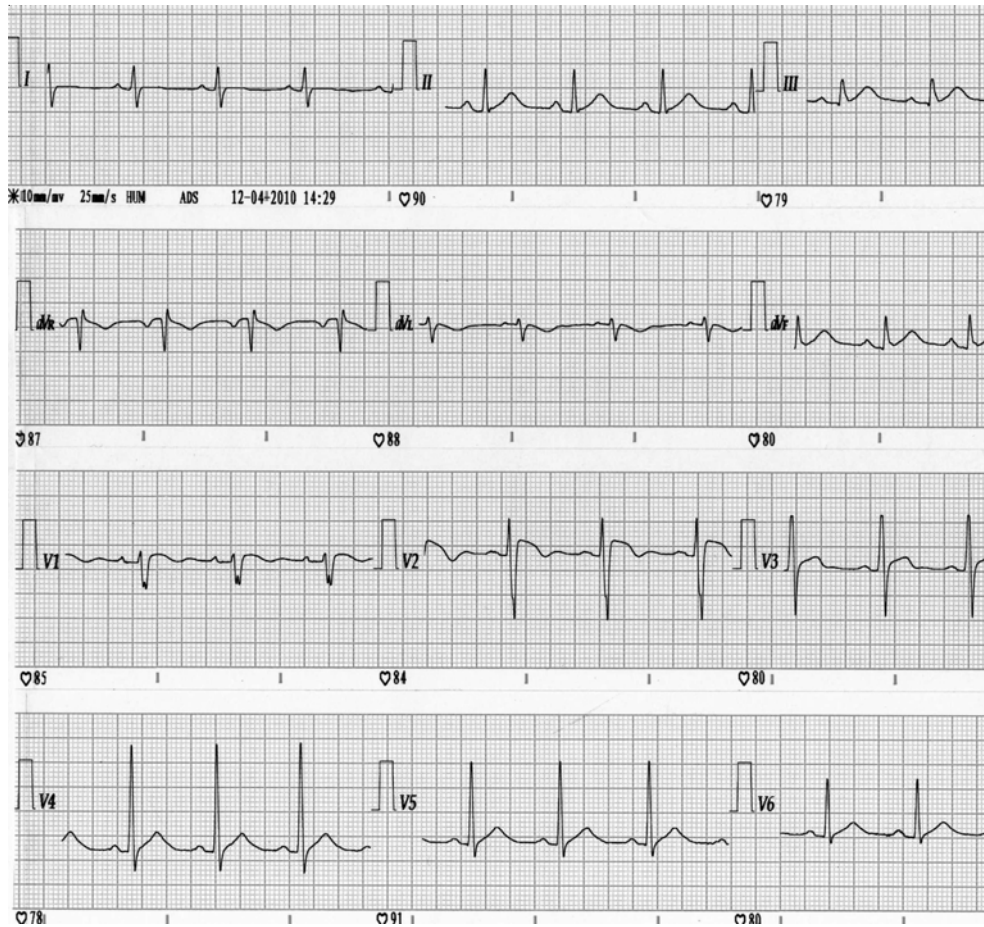

Figura N°1. Electrocardiograma basal. Presencia de cambios en la repolarización cardiaca con elevación del punto J en derivadas precordiales V1 y V2.

fibrilación ventricular, el síntoma inicial de presentación más frecuente (4).

En nuestro medio aún no se dispone de un Registro Nacional que nos permita describir las características propias de los pacientes y las posibles variaciones geográficas en su patrón de presentación, no conociéndose su real prevalencia y la forma como se está tratando.

Aunque nuestro paciente tenía un patrón característico en el ECG, se empleó la técnica de sensibilización con el desplazamiento de los electrodos para permitir la mejor visualización de los cambios en la repolarización, los pacientes diagnosticados con esta estrategia tienen el mismo pronóstico que aquellos que muestran patrón electrocardiográfico característico de forma espontánea (5). En nuestro caso no se requirió el uso de fármacos antiarrítmicos tipo flecainida, utilizados para desenmascarar las formas transitorias

u ocultas. Una vez realizado el diagnóstico se implantó un cardiodesfibrilador monocameral, con indicación tipo I de prevención secundaria (3). La presencia de fibrilación auricular post cardioversión ha sido descrita, sin embargo, hasta un 20% de los pacientes con síndrome de Brugada pueden presentar esta arritmia en forma paroxística; aún se desconoce si existe una mayor probabilidad de desarrollar esta arritmia supraventricular en forma permanente (6).

La importancia del caso que presentamos recae en el rol que puede alcanzar un método auxiliar de diagnóstico tan antiguo como el electrocardiograma. Nuestro paciente tiene un patrón característico en su registro el cual ya era suficiente para realizar un estudio electrofisiológico con el objetivo de estratificar su riesgo; sin embargo, al haber presentado un evento de arresto cardiaco el implante de un cardiodesfibrilador era su única opción terapéutica (indicación clase I).

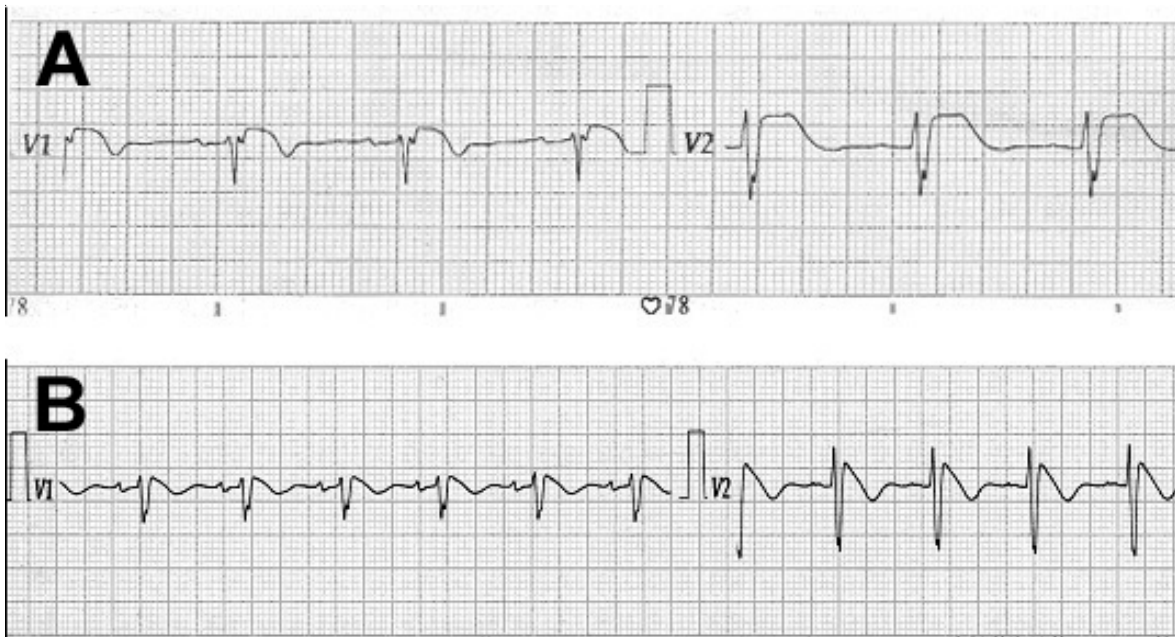


Figura N°2. electrocardiograma sensibilizado.

Panel A. Derivadas precordiales obtenidas en el cuarto espacio intercostal para esternal derecho e izquierdo mostrando elevación del punto J con una pendiente horizontal del segmento ST.

Panel B. Las mismas derivadas precordiales pero obtenidas en el tercer espacio intercostal paraesternal derecho e izquierdo, el punto J permanece elevado pero la pendiente del ST es descendente, característica del patrón Brugada tipo 1.

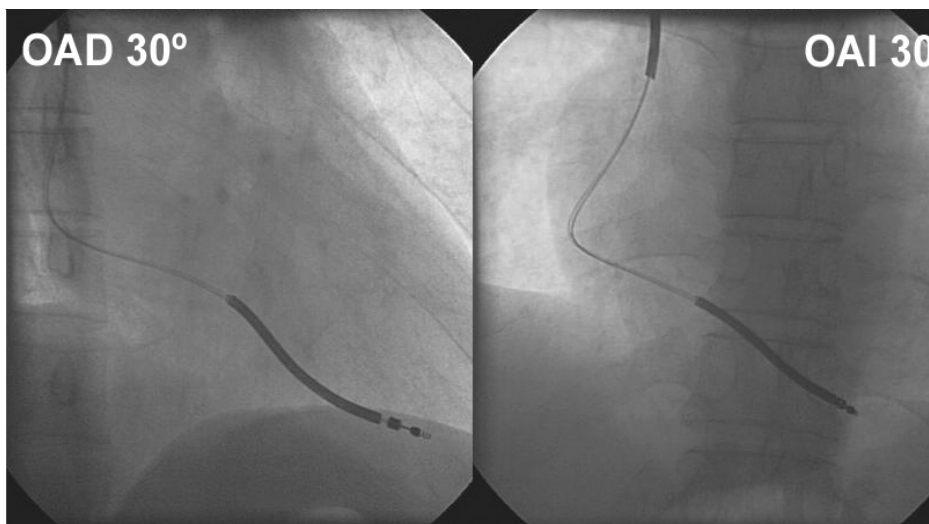


Figura N° 3. Implante de un cardiodesfibrilador monocameral

Proyecciones radiológicas del electrodo de desfibrilación. Oblicua anterior derecha (OAD) mostrando una localización apical. Oblicua anterior izquierda (OAI) mostrando una localización septal.

Agradecimiento:

A la empresa privada MEDTRONIC Internacional y su distribuidor en el Perú EQUIMEDIC, por la donación del dispositivo de cardiodesfibrilación.

Correspondencia:

David Miranda Noé

Hospital Nacional Cayetano Heredia, Servicio de Cardiología.

Av. Honorio Delgado s/n. San Martín de Porres

Correo electrónico: damino27@ yahoo.com.

Teléfono: 511-999294445.

REFERENCIAS BIBLIOGRÁFICAS

1. Antzelevitch C. Brugada Syndrome. *Pacing Clin Electrophysiol* 2006; 29: 1130-1159.
2. Miyasaka Y, Tsuji H, Yamada K, et al. Prevalence and mortality of the Brugada type electrocardiogram in one city in Japan. *J Am Coll Cardiol* 2001; 38: 771-774.
3. Antzelevitch C, Brugada P, Borggrefe M, et al. Brugada Syndrome: report of the Second Consensus Conference : endorsed by the Heart Rhythm Society and the European Heart Rhythm Association. *Circulation* 2005; 111: 659-670.
4. Brugada J, Brugada R, Antzelevitch C, et al. Long term follow up of individuals with the electrocardiographic pattern of right bundle branch block and ST segment elevation in precordial leads V1-V3. *Circulation* 2002; 105: 73-78.
5. Sangwatanaroj S, Prechawat S, Sunsaneewitayakul B, et al. New electrocardiographic leads and the procainamide test for the detection of the Brugada sign in sudden unexplained death syndrome survivors and their relatives. *Eur Heart J* 2001; 22: 2290-2296.
6. Francis J, Antzelevitch C. Atrial fibrillation and Brugada syndrome. *J Am Coll Cardiol* 2008; 51: 1149 – 1153.

Recibido: 15/04/09

Aceptado para publicación: 19 /11/09