

Clasificación y algoritmo para el diagnóstico de la oclusión: una guía docente

Classification and algorithm for occlusal diagnosis: a teaching guide

Classificação e algoritmo para o diagnóstico da oclusão: um guia docente

 **Carlos O. Matta Morales¹**

¹ Universidad Peruana Cayetano Heredia, Facultad de Estomatología, Sección de Oclusión y Rehabilitación Oral. Lima, Perú.

RESUMEN

Se presenta una clasificación práctica para el diagnóstico de la oclusión en dos categorías: A) desorden funcional oclusal (DFO) y B) edéntulo total bimaxilar (ETB), siendo la primera integrada por cinco diagnósticos clave: disarmonía oclusal, oclusión traumática, colapso posterior de mordida, oclusión colapsada y síndrome de combinación. Se acompaña de un algoritmo de decisión con énfasis en reconocer condiciones y consecuencias, y en distinguir signos de síntomas. Esta clasificación surge como una propuesta para cubrir un vacío en los sistemas de diagnóstico estandarizados que no incluyen explícitamente los diagnósticos de la oclusión.

Palabras clave: oclusión dental; maloclusión; oclusión dental traumática; boca edéntula.

ABSTRACT

A practical classification for occlusal diagnosis is presented, organized into two categories: (A) functional occlusal disorder (FOD) and (B) completely bimaxillary edentulous (CBE). Category A includes five key diagnostic entities: occlusal disharmony, traumatic occlusion, posterior bite collapse, collapsed occlusion, and combination syndrome. This classification is complemented by a clinical decision-making algorithm that emphasizes recognition of conditions and their consequences, as well as differentiation between signs and symptoms. This proposal aims to address a gap in standardized diagnostic systems that do not explicitly include occlusal diagnoses.

Keywords: dental occlusion; malocclusion; traumatic dental occlusion; edentulous mouth.

Recibido: 15-10-2025

Aceptado: 04-12-2025

En línea: 30-12-2025



Artículo de acceso abierto

© El autor

Citar como:

Matta CO. Clasificación y algoritmo para el diagnóstico de la oclusión: una guía docente. Rev Estomatol Herediana. 2025; 35(4): 389-397. DOI: 10.20453/reh.v35i4.7403

RESUMO

Apresenta-se uma classificação prática para o diagnóstico da oclusão, organizada em duas categorias: A) distúrbios funcionais oclusais (DFO) e B) edentulismo total bimaxilar (ETB). A categoria A inclui cinco diagnósticos-chave: desarmonia oclusal, oclusão traumática, colapso posterior da mordida, oclusão colapsada e síndrome de combinação. A classificação é acompanhada por um algoritmo de decisão, com ênfase no reconhecimento de condições e consequências, bem como na distinção entre sinais e sintomas. Essa classificação surge como uma proposta para preencher uma lacuna nos sistemas de diagnóstico padronizados, os quais não incluem explicitamente os diagnósticos relacionados à oclusão.

Palavras-chave: oclusão dentária; má oclusão; oclusão dentária traumática; boca edêntula.

INTRODUCCIÓN

La oclusión dental constituye un eje transversal en la formación del estomatólogo; no obstante, su enseñanza suele presentarse de manera atomizada en definiciones, listados de signos y protocolos que no favorecen el juicio clínico oportuno. En el ámbito universitario, persiste la dificultad para distinguir entre condiciones y consecuencias oclusales, o para comprender que una condición conlleva una consecuencia, o que solo se debe priorizar decisiones cuando la información está incompleta o dispersa.

Desde el año 2000 se inició la recopilación sistemática de información sobre los distintos diagnósticos empleados en oclusión, insumo con el cual se fue construyendo la presente clasificación. En 2015, la propuesta fue presentada y adoptada por consenso del profesorado de la Sección de Oclusión y Rehabilitación Oral de la Facultad de Estomatología de la Universidad Peruana Cayetano Heredia (1). El presente artículo sistematiza la clasificación y el algoritmo para el diagnóstico de la oclusión como guía docente, un instrumento desarrollado y refinado a lo largo de 25 años, actualmente utilizado en programas de pre y posgrado de diversas universidades.

Esta guía se integra a los cursos de Oclusión, Rehabilitación Oral y Odontología Integral en clínicas universitarias del país y del extranjero (2); asimismo, resulta pertinente para la inducción de internos y residentes, así como para la estandarización de las discusiones diagnósticas relacionadas a la oclusión dental.

La presente contribución introduce una clasificación práctica para el diagnóstico de la oclusión, acompañada de un algoritmo de decisión y una lista de verificación que organizan el razonamiento clínico en pasos breves, observables y reproducibles. El foco recae en cinco diagnósticos frecuentes en pacientes dentados: desarmonía oclusal, oclusión traumática, colapso posterior de mordida, oclusión colapsada y síndrome de com-

binación; e incorpora una matriz de complejidad para orientar la planificación clínica inicial.

El aporte educativo radica en traducir conceptos de oclusión en herramientas de uso inmediato en la clínica y la preclínica, promoviendo un léxico común entre docentes, estudiantes y odontólogos en general, que contribuya a estandarizar la toma de decisiones, sin reemplazar la evaluación integral ni los estudios instrumentales cuando estos sean necesarios.

Son objetivos de esta guía:

- Identificar la categoría del diagnóstico de la oclusión (A y B) y justificar la decisión con base en signos (objetivos) y síntomas (subjetivos).
- Distinguir entre condición y consecuencia oclusal en cada diagnóstico.
- Reconocer signos y síntomas de cada diagnóstico.
- Aplicar el algoritmo de decisión para clasificar casos reales.
- Planificar el abordaje clínico según el nivel de complejidad.

MARCO CONCEPTUAL

El diagnóstico clínico consiste en la recopilación y descripción sistemática de los hallazgos con el propósito de orientar la solución de las dolencias del paciente. La literatura reúne múltiples descripciones de patologías oclusales con características variables —o redundantes— que, al carecer de una caracterización clara de las condiciones representativas, favorecen la dispersión del consenso (3). Un ejemplo recurrente es la inconsistencia terminológica en la desarmonía oclusal (término más apropiado que «desarmonía») y en la oclusión colapsada: ambas entidades resultan difíciles de delimitar si no se precisan sus signos y síntomas nucleares ni se distingue con rigor entre condición y consecuencia. Esta heterogeneidad conceptual obstaculiza el diagnóstico reproducible y la toma de decisiones clínicas.

Una categoría que merece consideración por sus características propias es el edentulismo, entendido como el punto final de la patología oral crónica, en gran medida prevenible, y descrito como la marca terminal de la carga de morbilidad en la salud oral (4). Aunque la prevalencia de la pérdida total de dientes ha disminuido en la última década, el edentulismo persiste como un problema global relevante, especialmente en adultos mayores, y se asocia directamente con deterioro, limitación funcional y discapacidad en dimensiones física, psicológica y social (5-8).

Existe literatura publicada sobre el diagnóstico de las condiciones aquí discutidas; sin embargo, una parte no es concluyente respecto de sus características y, con frecuencia, se incorpora el edentulismo total entre los diagnósticos de oclusión, lo cual resulta inadecuado, ya que, ante la ausencia de estructuras dentarias, se pierden las condiciones de normalidad funcional y fisiológica del sistema estomatognático. De ello se desprende la necesidad de una caracterización clínica rigurosa, preferentemente mediante series de casos que permitan analizar, ordenar y describir con eficiencia los diagnósticos clínicos consistentes.

La experiencia clínica y la literatura basada en evidencia coinciden en que el edéntulo total constituye una condición oclusal final, en tanto que, al no existir dientes, no hay propiocepción periodontal. Por tanto, no debe considerarse dentro del diagnóstico de los desórdenes funcionales de la oclusión (3, 9).

Se puede entender el lenguaje del diagnóstico oclusal como una cadena lógica: primero está la condición, que viene a ser una situación o circunstancia indispensable para la existencia de otra. Ante esta se presenta un hecho o acontecimiento que se sigue o resulta de otro, que vendría a ser la consecuencia de esa condición. Esta

relación de causa y efecto o relación causal producirá manifestaciones reflejadas en signos y síntomas clínicos, siendo los primeros totalmente objetivos y los segundos totalmente subjetivos.

Para organizar la información clínica, es fundamental comprender y aplicar con precisión los conceptos básicos. Así, la armonía oclusal describe un estado de equilibrio en el que la oclusión permite la masticación, la fonación y la deglución de manera coordinada (10). En contraste, la disarmonía oclusal —término etimológicamente más adecuado para el uso fisiológico— se emplea para referir alteraciones del funcionamiento normal de actividades fisiológicas correlacionadas y que son susceptibles de generar trastornos patológicos (11).

Por otro lado, cabe señalar que, tanto en diagnósticos con presencia dentaria como sin ella, el término correcto para referirse a los casos que no presentan contacto diente-diente (sino diente-mucosa o ausencia de contacto) es «colapso oclusal». La expresión «oclusión colapsada» alude a la relación entre los dientes superiores e inferiores, mientras que «colapso oclusal» denota la pérdida de dicha relación dentaria (9, 12).

CLASIFICACIÓN DE LOS DIAGNÓSTICOS PARA LOS DESÓRDENES FUNCIONALES DE LA OCLUSIÓN (DX DFO)

Se presenta una clasificación por categorías de los diagnósticos de la oclusión: A) desorden funcional oclusal (DFO) y B) edéntulo total bimaxilar (ETB).

Categoría A: Desorden funcional oclusal

Hay presencia dentaria. Esta categoría se constituye por cinco diagnósticos (figuras 1 y 2).

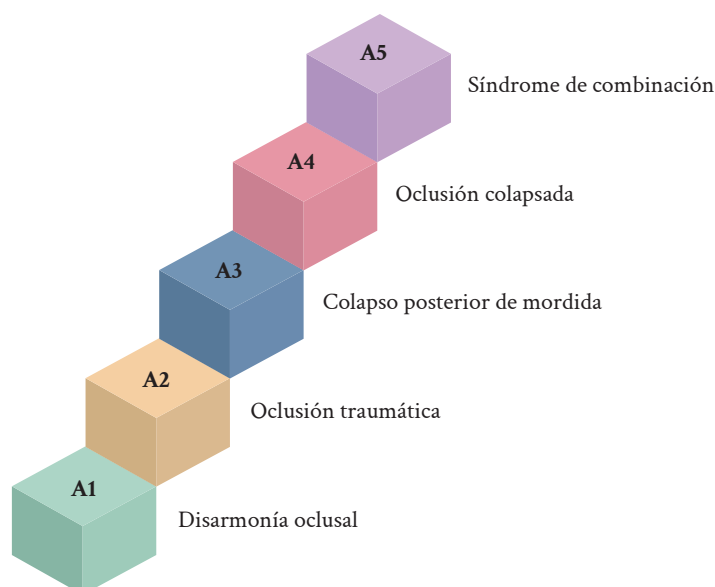


Figura 1. Gradiente del desorden funcional oclusal.

A1. Disarmonía oclusal (13, 14)

- **Condición:** relación interoclusal que no logra coordinación funcional pese a la presencia de contactos estables.
- **Consecuencias:** oclusión clínicamente estable, dimensión vertical oclusal (DVO) preservada, malposiciones; no hay síntomas.
- **Complejidad:** baja/mediana/alta según cantidad/estado de piezas y necesidad protésica.

A2. Oclusión traumática (15)

- **Condición:** sobrecarga en una pieza o segmento.
- **Consecuencias:** movilidad, ensanchamiento del espacio periodontal; dolor no indispensable.

A3. Colapso posterior de mordida (13, 14, 16)

- **Condición:** alteración del soporte posterior + sobrecarga anterior + disminución de DVO con contacto diente-diente al final del cierre.
- **Consecuencias:** abanicamiento del segmento anterosuperior, extrusión anteroinferior, o el maxilar inferior se puede ir hacia atrás (retrusión funcional mandibular).

Nota. Los pacientes con maloclusión clase II división 2 o clase III pueden clasificarse como colapso posterior de mordida si, al final del cierre, existe contacto diente-diente; si no hay contacto dentario y se contacta con

la mucosa, corresponde a oclusión colapsada. En cambio, los pacientes con maloclusión clase II división 1 no se consideran para colapso posterior porque el resalte (sobremordida) horizontal impide la sobrecarga anterior (no se espera abanicamiento anterosuperior ni retrusión funcional); en ellos, el diagnóstico suele ubicarse en disarmonía oclusal u oclusión traumática, según los signos presentes.

A4. Oclusión colapsada (2)

- **Condición:** pérdida de soporte posterior y contacto dentario anterior, es decir, ausencia total de contactos antagonistas; al cierre, los dientes remanentes contactan mucosa (o no hay contacto); puede considerarse si se presenta uno de los maxilares completamente edéntulos.
- **Consecuencias:** pérdida de DVO, trayectorias no contactantes en el esquema de Posselt.

A5. Síndrome de combinación, de Kelly, o de hiperfunción anterior (17, 18)

- **Condición:** prótesis total superior + prótesis parcial removible (PPR) inferior clase I de Kennedy (o no uso de PPR), hiperfunción anterior, presión negativa en tuberosidades.
- **Consecuencias:** extrusión anteroinferior, reabsorción premaxilar, crecimiento de tuberosidades, reabsorción bajo bases de prótesis parcial removible.

Gradiente de deterioro → Daño y recuperación → Tratamiento

LEYENDA: Las flechas rojas continuas muestran la posibilidad del daño; la flecha azul continua señala la recuperación (no se menciona tratamiento por haber diferentes posibilidades para hacerlo); las flechas largas roja y azul punteadas significan que tanto el daño como el tratamiento no pasan por cada diagnóstico, sino que se buscará llegar al tratamiento adecuado.

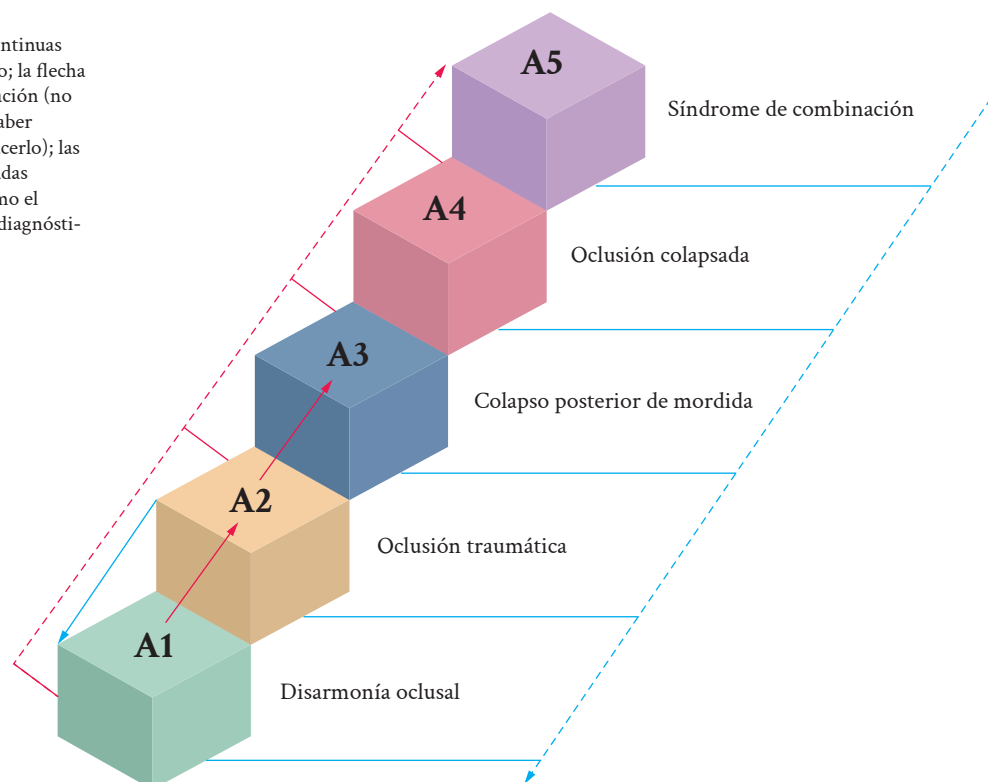


Figura 2. Deterioro/daño y recuperación/tratamiento.

Categoría B: Edéntulo total bimaxilar (ETB)

No hay presencia dentaria (4, 6, 7). La condición final oclusal se define como la ausencia de dientes y la propiocepción periodontal ausente; la discriminación mecánica depende de la mucosa y del reborde óseo.

ALGORITMO DE DECISIÓN PARA CATEGORIZAR**Para la categoría A: desorden funcional oclusal (DFO)***Disarmonía oclusal*

Presencia de signos / No síntomas / Oclusión estable / Mantiene DVO.

- SÍ CUMPLE condiciones y consecuencias: CONTINUAR (considerar el diagnóstico como VÁLIDO).
- NO CUMPLE condiciones y consecuencias: considerar oclusión traumática (A2) o colapso posterior de mordida (A3).

Oclusión traumática

Sobrecarga oclusal / No necesariamente se presenta dolor / Movilidad dentaria / Ensanchamiento del espacio periodontal en la evaluación de imágenes.

- SÍ CUMPLE condiciones y consecuencias: CONTINUAR (considerar el diagnóstico como VÁLIDO).
- NO CUMPLE condiciones y consecuencias: considerar disarmonía oclusal (A1) o colapso posterior de mordida (A3).

Colapso posterior de mordida

Alteración de soporte posterior / Sobrecarga anterior / Disminución de la DVO / Al final del cierre hay contacto diente-diente / Abanicamiento del segmento anterosuperior / Extrusión anteroinferior / o el maxilar inferior se puede ir hacia atrás (retrusión funcional mandibular).

- SÍ CUMPLE condiciones y consecuencias: CONTINUAR (considerar el diagnóstico como VÁLIDO).

- NO CUMPLE condiciones y consecuencias: considerar disarmonía oclusal (A1) u oclusión colapsada (A4).

Oclusión colapsada

Pérdida de soporte dentario posterior y contacto dentario anterior / Ausencia total de contactos dentarios antagonísticos / Puede considerarse si se presenta uno de los maxilares completamente edéntulos / Al final del cierre, los dientes terminan contactando sobre mucosa / Pérdida de la DVO.

- SÍ CUMPLE condiciones y consecuencias: CONTINUAR (considerar el diagnóstico como VÁLIDO).
- NO CUMPLE condiciones y consecuencias: considerar colapso posterior de mordida (A3) o síndrome de combinación (A5).

Síndrome de combinación

Prótesis total superior / PPR clase I de Kennedy inferior / Hiperfunción anterior, presión negativa en la zona de ambas tuberosidades por la hiperfunción anterior / Crecimiento de tuberosidades / Extrusión dentaria del segmento anteroinferior / Reabsorción del sector anterior de la maxila / Reabsorción del reborde debajo de la PPR inferior.

- SÍ CUMPLE condiciones y consecuencias: CONTINUAR (considerar el diagnóstico como VÁLIDO).
- NO CUMPLE condiciones y consecuencias: considerar oclusión colapsada (A4).

Para la categoría B: edéntulo total bimaxilar (ETB)

Ausencia total de dientes en ambos maxilares.

- SÍ CUMPLE condiciones y consecuencias: continuar (considerar el diagnóstico como VÁLIDO).
- NO CUMPLE condiciones y consecuencias: NO CONSIDERABLE debido a que se trata de una condición final oclusal donde existe ausencia TOTAL de dientes en ambos maxilares, por lo que se trata de una ausencia de propiocepción periodontal.

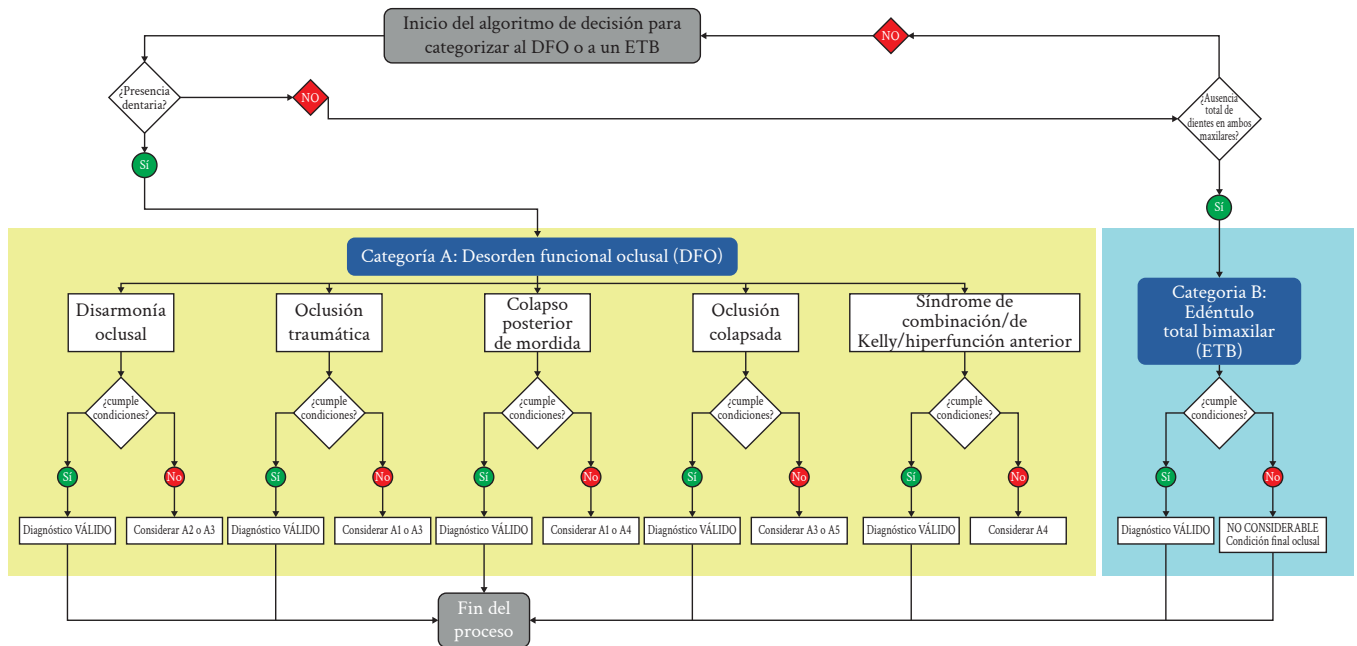


Figura 3. Diagrama de flujo del algoritmo de decisión para categorizar.

SIGNOS PRINCIPALES EN LOS DIAGNÓSTICOS DE LA OCLUSIÓN

Categoría A. Desorden funcional oclusal

Disarmonía oclusal (graduada por complejidad)

- Baja: oclusión estable, DVO preservada, malposiciones leves, sin síntomas.
- Media: oclusión estable, DVO preservada, malposiciones + algunas ausencias, sin síntomas.
- Alta: oclusión poco estable (a menudo sostenida por prótesis en regular estado), DVO preservada, múltiples ausencias y malposiciones, sin síntomas.

Oclusión traumática

- Sobrecarga localizada, movilidad/frémito; el dolor no es indispensable.
- Radiografía: ensanchamiento del espacio periodontal.

Colapso posterior de mordida

- Alteración del soporte posterior (ausencias, fracturas, desgaste, restauraciones deficientes, movilidad).
- Sobrecarga anterior con posible abanicamiento del segmento anterosuperior o el maxilar inferior se puede ir hacia atrás (retrusión funcional mandibular).
- DVO disminuida y contacto diente-diente al final del cierre.

Oclusión colapsada

- Pérdida de soporte posterior y anterior.
- Puede considerarse si se presenta uno de los maxilares completamente edéntulos.
- Sin contactos antagonistas; al cierre, contacto en mucosa o ausente.
- DVO disminuida.

Síndrome de combinación

- PT superior + PPR inferior clase I (uso irregular o no uso).
- Hiperfunción anterior, cambios en premaxila y crecimiento de tuberosidades.

Categoría B. Edéntulo total bimaxilar

Condición final sin dientes (no es DFO): sin propiocepción periodontal, posible inestabilidad de la DVO y alteraciones de tejidos de soporte.

POSIBLES SIGNOS Y SÍNTOMAS CLÍNICOS DE LOS DIAGNÓSTICOS DE LA OCLUSIÓN

El diagnóstico se basa en la identificación de signos (objetivos) y síntomas (subjetivos), los cuales se organizan por dominios que reúnen información clínica para orientar la planificación, el manejo y/o los tratamientos.

Signos clínicos

- Migraciones y contactos: extrusión/intrusión, mesialización/distalización, angulaciones, apiñamiento; interferencias oclusales (incluye fenómeno de Thielemann).
- Estabilidad dentaria: movilidad y frémito (por sobrecarga o enfermedad periodontal).
- Relación interoclusal: guía anterior alterada; plano/curva oclusal alterados; mordidas (abierta, cruzada,

invertida, tope a tope, superficie a superficie, profunda).

- Tejidos de soporte: pérdida de soporte óseo y blando.
- Piezas ausentes: edentulismo parcial o total.
- Pérdida de sustancia: fracturas; desgaste patológico (atrición, abrasión, erosión, abfracción).

Síntomas clínicos:

- Hipersensibilidad dentinaria, dolor dentario, dolor muscular, dolor articular.

Tabla 1. Resumen de los diagnósticos de la oclusión (signos clave).

Sección/diagnóstico	Resumen (signos clave)
A. Desorden funcional oclusal (DFO)	
A1. Disarmonía oclusal - Baja	Oclusión estable, DVO preservada, malposiciones leves, sin síntomas.
A1. Disarmonía oclusal - Media	Oclusión estable, DVO preservada, malposiciones + algunas ausencias, sin síntomas.
A1. Disarmonía oclusal - Alta	Oclusión poco estable (a menudo sostenida por prótesis en regular estado), DVO preservada, múltiples ausencias y malposiciones, sin síntomas.
A2. Oclusión traumática	Sobrecarga localizada, movilidad/frémito, dolor no indispensable, Rx: ensanchamiento del espacio periodontal.
A3. Colapso posterior de mordida	Alteración del soporte posterior → sobrecarga anterior (abanicamiento/retrusión funcional), DVO disminuida, contacto diente-diente al final del cierre.
A4. Oclusión colapsada	Pérdida de soporte posterior y anterior; sin contactos antagonistas; al cierre, contacto en mucosa o ausente; pérdida de la DVO.
A5. Síndrome de combinación (Kelly)	PT superior + PPR inferior clase I (uso irregular/no uso); hiperfunción anterior; disminución de altura de premaxila (reborde anterior) y agrandamiento de tuberosidades.
B. Edéntulo total bimaxilar (ETB)	
Sin dientes (no es DFO); sin propiocepción periodontal; inestabilidad de DVO y alteraciones de tejidos de soporte.	
Signos clínicos	Migraciones/contactos: extrusión/intrusión, mesialización/distalización, angulaciones, apiñamiento, interferencias (incluye fenómeno de Thielemann). Estabilidad: movilidad y frémito. Relación interoclusal: guía anterior y plano/curva oclusal alterados; mordidas (abierta, cruzada, invertida, tope a tope, superficie a superficie, profunda). Tejidos de soporte: pérdida ósea/blanda. Piezas ausentes: edentulismo parcial/total. Sustancia dentaria: fractura; desgaste patológico (atrición, abrasión, erosión, abfracción).
Síntomas clínicos	Hipersensibilidad dentinaria, dolor dentario, dolor muscular, dolor articular.

DISCUSIÓN

En 2022, el Ministerio de Salud del Perú actualizó el «Manual de Registro y Codificación de la Atención en Salud Bucal», que reúne la información disponible para el diagnóstico de enfermedades bucales en los sectores público y privado (19). No obstante, el documento no incorpora diagnósticos referidos a la oclusión. Esta omisión limita la correcta identificación de problemas oclusales y, en consecuencia, la elección de tratamientos adecuados, con el riesgo de agravar la situación de salud de la población (1).

Comprender lo que ocurre en un sistema estomatognático deteriorado —sabiendo que se trabaja con organis-

mos biológicos de fisiologías similares pero con respuestas distintas— exige reconocer con precisión la patología o el mal funcionamiento que se enfrenta. Nombrar de manera clara la condición, integrando sus características y su dinámica funcional, facilita la elección de alternativas terapéuticas y orienta la resolución clínica de manera más consistente (1, 2).

La utilidad de esta propuesta radica en traducir los conceptos de oclusión a herramientas prácticas, aplicables de inmediato en la clínica y la preclínica. Asimismo, promueve un lenguaje compartido entre docentes y estudiantes, y contribuye a unificar la toma de decisiones, sin sustituir la evaluación integral ni los estudios instrumentales cuando correspondan. Contar con definiciones

claras, ordenadas y con lógica de deducción basada en la evidencia ayuda a alcanzar diagnósticos más precisos, a elegir mejor el tratamiento y a anticipar resultados.

Finalmente, para el paciente, esto se traduce en mayor confianza y seguridad, menos temores y mejor adherencia a los controles y al mantenimiento.

Conflicto de intereses:

El autor declara no tener conflicto de intereses.

Financiamiento:

Autofinanciado.

Correspondencia:

Carlos O. Matta Morales

✉ carlos.matta@upch.pe

REFERENCIAS

- Paz CA, Santos CC, Matta CO, León R, Quintana MG. Frecuencia y distribución de los diagnósticos de los desórdenes funcionales oclusales en pacientes atendidos en la clínica dental docente de la Universidad Peruana Cayetano Heredia. *Rev Estomatol Hered* [Internet]. 2023; 33(2): 112-120. Disponible en: <https://revistas.upch.edu.pe/index.php/REH/article/view/4510>
- Matta CO. Reflexiones tras los 25 años de experiencia en el uso de la clasificación para diagnóstico de la oclusión de la UPCH. *Odontol Act* [Internet]. 2024; 9(3): 9-12. Disponible en: <https://doi.org/10.31984/oactiva.v9i3.1132>
- Matta CO. Caracterización clínica del síndrome de combinación y edéntulo total bimaxilar: series de casos [tesis de doctorado en Internet]. Lima: Universidad Peruana Cayetano Heredia; 2023. Disponible en: <https://hdl.handle.net/20.500.12866/14262>
- Emami E, Souza RF, Kabawat M, Feine JS. The impact of edentulism on oral and general health. *Int J Dent* [Internet]. 2013; 2013(1): 498305. Disponible en: <https://doi.org/10.1155/2013/498305>
- De Sousa ST, De Mello VV, Magalhães BG, De Assis Morais MP, Vasconcelos MM, Caldas AF, et al. The role of occlusal factors on the occurrence of temporomandibular disorders. *Cranio* [Internet]. 2015; 33(3): 211-216. Disponible en: <https://doi.org/10.1179/2151090314Y.0000000015>
- Ferencz JL, Felton DA. Facing the future of edentulism. *J Prosthodont*. 2009; 18(2): 86-87.
- Cunha-Cruz J, Hujoel PP, Nadanovsky P. Secular trends in socio-economic disparities in edentulism: USA, 1972-2001. *J Dent Res* [Internet]. 2007; 86(2): 131-136. Disponible en: <https://doi.org/10.1177/154405910708600205>
- Al-Ani Z. Occlusion and temporomandibular disorders: a long-standing controversy in dentistry. *Prim Dent J* [Internet]. 2020; 9(1): 43-48. Disponible en: <https://doi.org/10.1177/2050168420911029>
- Manns A. Sistema estomatognático: fundamentos clínicos de fisiología y patología funcional. Medellín: Amolca; 2013.
- The Academy of Prosthodontics. The glossary of prosthodontic terms: ninth edition. *J Prosthet Dent* [Internet]. 2017; 117(5, Suppl): e1-e105. Disponible en: <https://doi.org/10.1016/j.prosdent.2016.12.001>
- Zhang S, Wu L, Zhang M, He K, Wang X, Lin Y, et al. Occlusal disharmony-A potential factor promoting depression in a rat model. *Brain Sci* [Internet]. 2022; 12(6): 747. Disponible en: <https://doi.org/10.3390/brainsci12060747>
- Casazza E, Ré JP, Giraudeau A, Parfu A, Orthlieb JD. Dental occlusion: proposal for a classification to guide occlusal analysis and optimize research protocols. *J Contemp Dent Pract* [Internet]. 2021; 22(7): 840-849. Disponible en: <https://doi.org/10.5005/jp-journals-10024-3113>
- Gross MD, Mathews JD. La oclusión en odontología restauradora: técnica y teoría. Barcelona: Labor; 1986.
- Okeson JP. Management of temporomandibular disorders and occlusion. 8.ª ed. San Luis: Mosby; 2019.
- Lindhe J, Lang NP, editores. Periodontología clínica e implantología odontológica. 6.ª ed. Buenos Aires: Editorial Médica Panamericana; 2017.
- Balarezo JA, Castilla M, León R, Meneses A. Factores clínicos relevantes en el diagnóstico de un colapso posterior de mordida: una revisión sistemática de reportes de caso 2021. *Rev Estomatol Hered* [Internet]. 2022; 32(3): 295-304. Disponible en: <https://doi.org/10.20453/reh.v32i3.4288>
- Kelly E. Changes caused by a mandibular removable partial denture opposing a maxillary complete denture. *J Prosthet Dent* [Internet]. 1972; 27(2): 140-150. Disponible en: [https://doi.org/10.1016/0022-3913\(72\)90190-4](https://doi.org/10.1016/0022-3913(72)90190-4)
- Saunders TR, Gillis RE, Desjardins RP. The maxillary complete denture opposing the man-

dibular bilateral distal-extension partial denture: treatment considerations. *J Prosthet Dent* [Internet]. 1979; 41(2): 124-128. Disponible en: [https://doi.org/10.1016/0022-3913\(79\)90292-0](https://doi.org/10.1016/0022-3913(79)90292-0)

19. Ministerio de Salud (PE). Manual de registro y codificación de la atención en salud bucal 2022. Lima: MINSA; 2022, 31 de agosto. Disponible en: <https://www.gob.pe/institucion/dirislimasur/informes-publicaciones/3467770-manual-de-registro-y-codificacion-de-la-atencion-en-salud-bucal>