







Prevalencia de calcificaciones pulpares en dientes posteriores evaluados mediante tomografía computarizada de haz cónico en pacientes atendidos en un centro radiológico

Prevalence of pulp calcifications in posterior teeth assessed by cone-beam computed tomography in patients treated at a radiology center

Prevalência de calcificações pulpares em dentes posteriores avaliados por tomografia computadorizada de feixe cônico em pacientes atendidos em um centro de radiologia

 *Mayra Isaura Lavado García*¹,
 *Jacqueline Judith
Adasme Zeballos*¹,
 *Sandra Giuliana
Concori Ticona*¹,
 *Mario George Casaretto
Gamonal*²,
 *Santos Francisco Pinto Tejada*¹,
 *John Paul Torres Navarro*¹

¹ Universidad Privada de Tacna. Tacna, Perú.

² Universidad Peruana Cayetano Heredia. Lima, Perú.

RESUMEN

Objetivo: Determinar la prevalencia de calcificaciones pulpares en dientes permanentes posteriores mediante tomografía computarizada de haz cónico (TCHC) en un centro radiográfico de Tacna durante el periodo 2020-2023. **Materiales y métodos:** Estudio no experimental, retrospectivo y de corte transversal. Se recibió capacitación por un especialista en radiología bucal y maxilofacial, con quien se revisaron 15 TCHC aplicando criterios consensuados. Se analizaron 163 TCHC (FOV: 16 × 10 mm) con 2060 piezas dentales, seleccionadas aleatoriamente. El análisis se realizó con el *software* NNT Viewer, que evaluó cada pieza en los planos sagital, axial y coronal. Se empleó la prueba estadística de chi-cuadrado para evaluar la relación entre la condición de la pieza dentaria y la presencia de calcificaciones pulpares, así como entre la edad de los pacientes y la ocurrencia de dichas calcificaciones. **Resultados:** De las 163 tomografías evaluadas, el 26,2 % de las 2060 piezas dentales presentó calcificaciones pulpares. La prevalencia fue mayor en mujeres y en el grupo de 17 a 36 años, aunque sin diferencia estadísticamente significativa. La categoría con mayor prevalencia fue «piezas íntegras». Se halló una relación significativa entre la condición de la pieza dentaria y la presencia de calcificación pulpar. **Conclusiones:** Las calcificaciones pulpares constituyen una condición relativamente frecuente en dientes posteriores permanentes. Su presencia se relaciona más con el estado estructural de la pieza dentaria que con factores como la edad o el sexo.

Palabras clave: prevalencia; calcificaciones de la pulpa dental; endodoncia; cálculos de la pulpa dental.

Recibido: 01-07-2025

Aceptado: 09-03-2026

En línea: 31-03-2026



Artículo de acceso abierto

© Los autores

© Revista Estomatológica Herediana

Citar como:

Lavado MI, Adasme JJ, Concori SG, Casaretto MG, Pinto SF, Torres JP. Prevalencia de calcificaciones pulpares en dientes posteriores evaluados mediante tomografía computarizada de haz cónico en pacientes atendidos en un centro radiológico. Rev Estomatol Herediana. 2026;36(1):e6655. doi:10.20453/reh.v36i1.6655

ABSTRACT

Objective: To determine the prevalence of pulp calcifications in permanent posterior teeth using cone-beam computed tomography (CBCT) at a radiology center in Tacna during the 2020–2023 period. **Materials and methods:** A non-experimental, retrospective, cross-sectional study. Training was provided by a specialist in oral and maxillofacial radiology, with whom 15 CTC scans were reviewed using agreed-upon criteria. A total of 163 CTC scans (FOV: 16 × 10 mm) involving 2,060 teeth, selected at random, were analyzed. The analysis was performed using NNT Viewer software, which evaluated each tooth in the sagittal, axial, and coronal planes. The chi-square statistical test was used to evaluate the relationship between the condition of the tooth and the presence of pulp calcifications, as well as between the patients' age and the occurrence of such calcifications. **Results:** Of the 163 CT scans evaluated, 26.2% of the 2,060 teeth exhibited pulp calcifications. The prevalence was higher in women and in the 17–36 age group, although the difference was not statistically significant. The category with the highest prevalence was “intact teeth.” A significant relationship was found between the condition of the tooth and the presence of pulp calcifications. **Conclusions:** Pulp calcifications are a relatively common condition in permanent posterior teeth. Their presence is more closely related to the structural condition of the tooth than to factors such as age or sex.

Keywords: prevalence; dental pulp calcifications; endodontics; dental pulp calculi.

RESUMO

Objetivo: Determinar a prevalência de calcificações pulpares em dentes permanentes posteriores por meio da tomografia computadorizada de feixe cônico (TCFC) em um centro de radiologia em Tacna durante o período de 2020 a 2023. **Materiais e métodos:** Estudo não experimental, retrospectivo e transversal. Foi recebido treinamento por um especialista em radiologia bucal e maxilofacial, com quem foram revisadas 15 CCT, aplicando critérios consensuais. Foram analisadas 163 CCT (FOV: 16 × 10 mm) com 2.060 dentes, selecionados aleatoriamente. A análise foi realizada com o software NNT Viewer, que avaliou cada dente nos planos sagital, axial e coronal. Utilizou-se o teste estatístico do qui-quadrado para avaliar a relação entre o estado do dente e a presença de calcificações pulpares, bem como entre a idade dos pacientes e a ocorrência dessas calcificações. **Resultados:** Das 163 tomografias avaliadas, 26,2% dos 2.060 dentes apresentaram calcificações pulpares. A prevalência foi maior em mulheres e na faixa etária de 17 a 36 anos, embora sem diferença estatisticamente significativa. A categoria com maior prevalência foi “dentes intactos”. Foi encontrada uma relação significativa entre o estado do dente e a presença de calcificação pulpar. **Conclusões:** As calcificações pulpares constituem uma condição relativamente frequente em dentes posteriores permanentes. Sua presença está mais relacionada ao estado estrutural do dente do que a fatores como idade ou sexo.

Palavras-chave: prevalência; calcificações da polpa dentária; endodontia; cálculos da polpa dentária.

INTRODUCCIÓN

La presencia de calcificaciones en el tejido pulpar constituye un hallazgo clínico de importancia, debido a que puede interferir en el acceso a los conductos radiculares durante los procedimientos endodónticos. Esta alteración no solo incrementa la complejidad del tratamiento, sino que también eleva el riesgo de complicaciones iatrogénicas (1).

Diversos factores han sido propuestos como posibles desencadenantes de estas calcificaciones. Entre estos

destacan la edad, el sexo, la carga oclusal, la presencia de restauraciones profundas, el desgaste dental y enfermedades pulpares crónicas (2).

Aunque el diagnóstico suele ser incidental, se considera una alteración frecuente, particularmente en dientes posteriores. En una investigación realizada en el suroeste de China, se reportó su presencia en el 49,0 % de los pacientes y en el 7,4 % de las piezas dentarias evaluadas (3); de manera similar, en un estudio basado en 153 registros clínicos de pacientes saudíes, la prevalencia de calcificaciones pulpares alcanzó el 43,1 % (4). En

Lima, Perú, la prevalencia fue aún más elevada, identificándose calcificaciones en el 83,6 % de los 67 pacientes evaluados (5).

No obstante, la información sobre su prevalencia varía considerablemente entre estudios, lo cual podría atribuirse a diferencias en las técnicas radiográficas utilizadas (6). Las técnicas bidimensionales, como la radiografía periapical o panorámica, presentan limitaciones inherentes para la detección de calcificaciones pulpares menores a 200 μm , debido a la superposición de estructuras y a la distorsión geométrica, lo que puede conducir a una subestimación de su presencia (7). En contraste, la tomografía computarizada de haz cónico (TCHC) permite una visualización tridimensional detallada, sin superposiciones, facilitando la identificación más precisa de estas estructuras calcificadas. A pesar de ello, esta técnica también presenta ciertas limitaciones, como la mayor exposición a radiación ionizante, un costo más elevado y una menor disponibilidad en comparación con la radiografía convencional, aspectos que deben ser considerados al momento de su indicación clínica (8, 9).

En ese sentido, la presente investigación adquiere relevancia al emplear la TCHC para evaluar la prevalencia de calcificaciones pulpares en dientes permanentes del sector posterior, considerando variables como el sexo, la edad y la condición de la corona de la pieza dental. El objetivo fue determinar la prevalencia de calcificaciones pulpares en dientes permanentes en el sector posterior a partir de la TCHC en un centro radiográfico durante el período 2020-2023.

MATERIALES Y MÉTODOS

La presente investigación fue de tipo no experimental, con diseño retrospectivo, de corte transversal y analítico. La población de estudio estuvo constituida por 2035 TCHC realizadas a pacientes atendidos en un centro radiográfico de Tacna durante el período 2020-2023. El tamaño de la muestra fue determinado mediante el programa Epidat, seleccionándose 163 estudios tomográficos a través de un muestreo aleatorio simple, de los cuales se analizaron 2060 piezas dentarias. Para el cálculo muestral se consideró una proporción esperada del 86,7 %, un nivel de confianza del 95 % y un efecto de diseño igual a 1.

Las TCHC fueron obtenidas utilizando un tomógrafo NewTom Giano HR, configurado con un voltaje de 90 kVp, una corriente de 7 mA y un tiempo de rotación de 16 segundos. Se empleó un tamaño máximo de voxel de 0,230 mm, con una resolución espacial de 68 μm , y un campo de visión (FOV) de 16 \times 10 mm, lo que permitió la evaluación simultánea de ambos maxilares y la visualización de un mayor número de piezas dentarias.

Los parámetros de adquisición fueron estandarizados y aplicados de manera uniforme en todos los pacientes, garantizando la homogeneidad de las imágenes obtenidas y la comparabilidad de los resultados.

La variable principal del estudio fue la presencia de calcificaciones pulpares, evaluada en función de la condición de la corona dentaria (íntegra, cariada, restaurada o con atrición), según la observación en la tomografía; además, se incluyeron factores sociodemográficos como edad y sexo. Para la recolección de la información, se diseñó una ficha estructurada en dos secciones: la primera destinada a los datos sociodemográficos, y la segunda orientada a registrar las características de las calcificaciones pulpares y sus indicadores.

Los criterios de inclusión consideraron a pacientes de 17 años a más, piezas dentarias permanentes que presentaran alguna de las siguientes condiciones: íntegras, cariadas, restauradas o con signos de atrición, y con al menos el 50 % de piezas dentarias pertenecientes al sector posterior. Se excluyeron las piezas con reabsorción radicular, aquellas sometidas a tratamientos de conducto previos, con compromiso pulpar, terceros molares superiores e inferiores, así como las TCHC con distorsiones que impidieran una adecuada lectura (ruido, presencia de coronas o postes).

La capacitación para la identificación de calcificaciones pulpares estuvo a cargo de un especialista en radiología bucal y maxilofacial. Para la estandarización, se revisaron 15 TCHC en conjunto entre el experto y la investigadora. La confiabilidad del registro se evaluó mediante el índice de Kappa, obteniéndose un valor de 0,857 tanto para la concordancia intraobservador como interobservador.

El análisis estadístico se llevó a cabo con el *software* SPSS v. 27. Se aplicó estadística descriptiva mediante tablas de frecuencias y tablas cruzadas para caracterizar las variables según presencia de calcificaciones, sexo, edad y condición de la corona dentaria. Para el análisis inferencial, se utilizó la prueba de chi-cuadrado con el fin de determinar la relación entre sexo y edad, así como entre la condición de la corona dentaria y la presencia de calcificaciones pulpares.

El estudio contó con la aprobación del Comité de Ética de la Universidad Privada de Tacna, bajo el número de registro 188-12-2023. Asimismo, se garantizó la confidencialidad y anonimización de los datos de los pacientes, cumpliendo con los principios éticos de la investigación.

RESULTADOS

En la tabla 1 se observa que, del total de pacientes evaluados ($n = 163$), el 55,9 % correspondió al sexo

femenino y el 44,1 % al masculino. Se identificó la presencia de calcificaciones pulpares en un 84,0 % de los pacientes, distribuyéndose en un 47,9 % de mujeres y un 36,1 % de hombres (figuras 1 y 2); sin embargo, la prueba

de chi-cuadrado ($p = 0,514$) indicó que no existió una asociación estadísticamente significativa entre el sexo y la presencia de calcificaciones pulpares.

Tabla 1. Distribución de calcificaciones pulpares en dientes permanentes posteriores según sexo y edad, Tacna, Perú, 2020-2023 (n = 163).

Variables	Calcificaciones pulpares				Total	
	Presentes		Ausentes		n	%
	n	%	n	%		
Sexo ^a						
Femenino	78	47,9	13	8,0	91	55,9
Masculino	59	36,1	13	8,0	72	44,1
Edad ^b						
17 a 36 años	56	34,4	10	6,1	66	40,5
37 a 56 años	52	31,9	11	6,7	63	38,6
57 a 77 años	29	17,7	5	3,2	34	20,9
Total	137	84,0	26	16,0	163	100,0

^a Prueba chi-cuadrado = 0,514; ^b Prueba chi-cuadrado = 0,915.

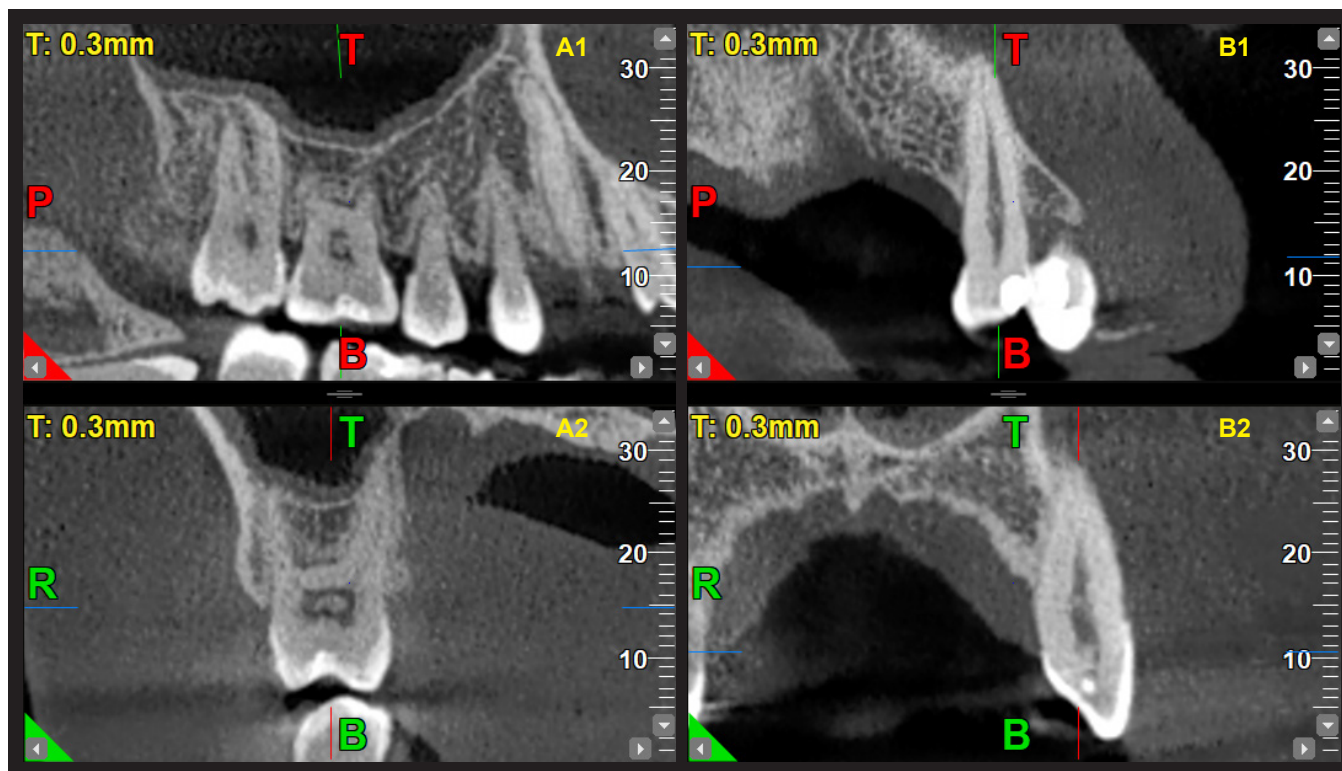


Figura 1. Calcificaciones pulpares en corte coronal y sagital. **A1 y A2:** Cortes coronal y sagital de la pieza 16 con presencia de calcificación en la cámara pulpar. **B1 y B2:** Cortes coronal y sagital de la pieza 25 con presencia de calcificación en el tercio medio del conducto radicular.

En relación con la edad, el 40,5 % de los pacientes tenía entre 17 y 36 años, el 38,6 % entre 37 y 56 años, y el 20,9 % entre 57 y 77 años. Entre los pacientes con calcificaciones pulpares, el 34,4 % pertenecía al primer grupo etario, el

31,9 % al segundo y el 17,7 % al tercero. Asimismo, la prueba de chi-cuadrado ($p = 0,915$) indicó que no existió una asociación estadísticamente significativa entre la edad y la presencia de calcificaciones pulpares.

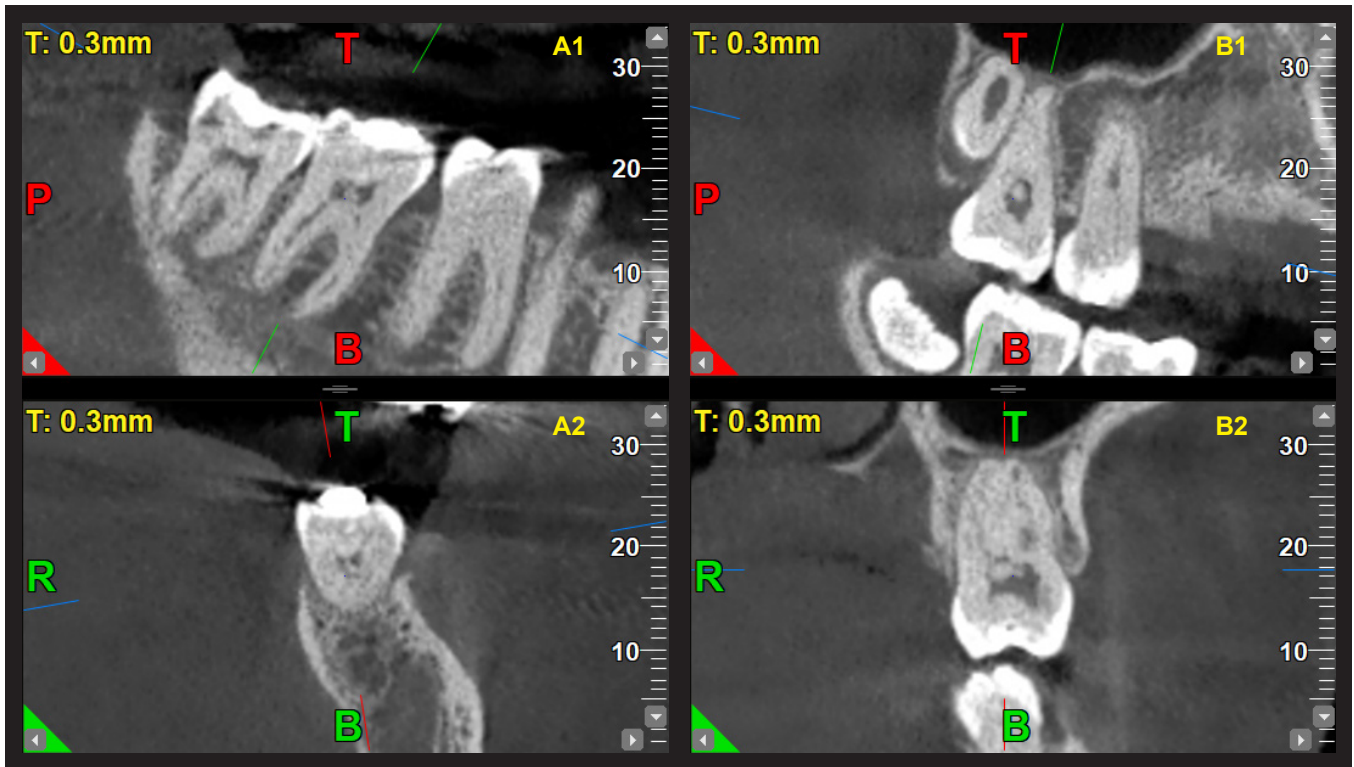


Figura 2. Calcificaciones pulpares en corte coronal y sagital. **A1 y A2:** Cortes coronal y sagital de la pieza 36 con presencia de calcificación en la cámara pulpar. **B1 y B2:** Cortes coronal y sagital de la pieza 27 con presencia de calcificación en la cámara pulpar.

No obstante, debe considerarse como una limitación del estudio que, debido al diseño basado en muestreo aleatorio simple, la distribución de los participantes por grupos etarios no fue homogénea, lo cual pudo haber influido en la representación del grupo de mayor edad (57 a 77 años). En consecuencia, es posible que la frecuencia real de calcificaciones pulpares en este grupo haya sido sobreestimada o subestimada.

En la tabla 2 se observa que, del total de piezas dentarias analizadas ($n = 2060$), la mayoría se encontraba en condición íntegra (77,6 %), seguida de las restauradas (19,7 %), mientras que las categorías cariadas y con

atracción representaron proporciones reducidas (1,5 % y 1,2 %, respectivamente). La presencia de calcificaciones pulpares se detectó en el 26,2 % de las piezas evaluadas, con mayor frecuencia en piezas íntegras (17,5 %) y restauradas (7,6 %), y en menor proporción en aquellas con atrición (0,7 %) y cariadas (0,4 %). Sin embargo, la baja proporción de piezas con caries y atrición constituye otra limitación del estudio, ya que pudo restringir la capacidad para identificar asociaciones más precisas entre estas condiciones y la presencia de calcificaciones pulpares, generando una posible subestimación o sobreestimación de su verdadero efecto.

Tabla 2. Distribución de prevalencia de calcificaciones pulpares en dientes permanentes posteriores según condición de la pieza dentaria, Tacna, Perú, 2020-2023 ($n = 2060$).

Condición de la pieza dentaria*	Calcificaciones pulpares				Total	
	Presentes		Ausentes		n	%
	n	%	n	%		
Íntegra	361	17,5	1239	60,1	1600	77,6
Cariada	9	0,4	23	1,1	32	1,5
Restaurada	156	7,6	250	12,1	406	19,7
Con atrición	12	0,7	10	0,5	22	1,2
Total	538	26,2	1522	73,8	2060	100,0

* Prueba chi-cuadrado = 0,000.

DISCUSIÓN

Este estudio retrospectivo, realizado en una población peruana mediante TCHC, evidenció una prevalencia de calcificaciones pulpares del 26,2 %, valor comparable al reportado por Calero-Hinostroza et al. (5), quienes encontraron una prevalencia del 30,8 %. Estos resultados representan un hallazgo relevante, considerando la limitada evidencia disponible en la literatura nacional sobre esta condición. Asimismo, resaltan la importancia de reconocer la presencia de calcificaciones pulpares en la práctica odontológica peruana, particularmente, en la planificación de tratamientos endodónticos, dado que estas pueden obstruir los conductos radiculares y aumentar la complejidad de los procedimientos clínicos.

Al comparar los hallazgos con investigaciones internacionales, se observaron diferencias notables: 88,3 % en Valencia (10), 49 % en China (3), 52,1 % en Arabia Saudita (11), 46,9 % en Irán (12) y 18,6 % en Yemen (13). Estas discrepancias pueden atribuirse a factores metodológicos, como el tipo de imagenología empleada, así como a diferencias biológicas y sociodemográficas propias de cada población.

En relación con el sexo y la edad, no se hallaron diferencias estadísticamente significativas, lo que coincide parcialmente con los hallazgos de Kalaji et al. (13) y Mirah et al. (14). No obstante, otros estudios, como los de Zhang et al. (3) y Sezgin et al. (15), reportaron mayor prevalencia en mujeres y un aumento progresivo con la edad. Estas diferencias sugieren la posible influencia de factores hormonales, biológicos y de acceso a los servicios odontológicos, que podrían ser explorados en investigaciones futuras en población peruana.

Por otra parte, estudios previos han señalado asociaciones entre calcificaciones pulpares y enfermedades sistémicas como las cardiovasculares (16) y la arteriosclerosis (17). Aunque este estudio no abordó dichas variables, se reconoce la necesidad de profundizar en investigaciones locales que permitan evaluar la relación entre salud oral y sistémica.

El empleo de la TCHC permitió una identificación más precisa de las calcificaciones pulpares en comparación con técnicas bidimensionales, como la radiografía panorámica digital (RPD), al proporcionar imágenes tridimensionales sin superposición de estructuras anatómicas. Este hallazgo concuerda con lo reportado por Tassoker et al. (18), quienes señalaron que la RPD puede generar una sobreestimación o subestimación de estas calcificaciones debido a la superposición y distorsión geométrica.

Entre las principales fortalezas del TCHC, destaca su alta resolución espacial, la posibilidad de realizar eva-

luaciones multiplanares y la visualización detallada del sistema pulpar, lo que contribuye a una mayor confiabilidad diagnóstica. Adicionalmente, la estandarización de los parámetros de adquisición en este estudio favoreció la homogeneidad y calidad de las imágenes analizadas (18). Sin embargo, esta técnica presenta ciertas limitaciones, como el mayor costo, la exposición a radiación ionizante en comparación con métodos convencionales y la posible presencia de artefactos derivados de restauraciones metálicas, que pueden afectar la interpretación de las imágenes. Además, la calidad diagnóstica del TCHC depende en gran medida de factores técnicos, como el tamaño del voxel, el campo de visión y la correcta posición del paciente durante la adquisición.

En conjunto, si bien la TCHC representa una herramienta altamente confiable para el estudio de las calcificaciones pulpares, sus ventajas deben ser valoradas en relación con sus limitaciones, especialmente en contextos clínicos y epidemiológicos.

Un hallazgo de particular interés fue la presencia considerable de calcificaciones en dientes íntegros (17,5 %), lo que contrasta con lo reportado en otras investigaciones donde la mayor incidencia se observó en piezas no íntegras (5-6).

Este resultado sugiere que la formación de calcificaciones pulpares no depende exclusivamente de estímulos locales evidentes, sino que también podría estar relacionada con procesos fisiológicos asociados al envejecimiento pulpar, cambios en la microcirculación, alteraciones metabólicas locales o estímulos mecánicos subclínicos no detectables mediante evaluación clínica convencional.

Igualmente, es posible que factores como microtraumatismos oclusales, hábitos parafuncionales, variaciones en la permeabilidad dentinaria o procesos inflamatorios de baja intensidad contribuyan progresivamente a la mineralización pulpar, aun en ausencia de lesiones visibles en la corona dentaria.

Entre las limitaciones del estudio destacan el carácter retrospectivo, que restringe el control sobre variables clínicas y sistémicas, así como la procedencia urbana de la muestra, que limita la extrapolación de los resultados a otras regiones del país.

Se recomienda la realización de estudios multicéntricos y longitudinales en el Perú, que evalúen la influencia de factores biológicos, sistémicos y sociodemográficos mediante metodologías estandarizadas, con el propósito de aportar evidencia sólida que oriente la práctica clínica y permita desarrollar estrategias preventivas y terapéuticas más efectivas.

CONCLUSIONES

Los resultados obtenidos evidencian que la presencia de calcificaciones pulpaes se encuentra principalmente asociada con la condición de la corona dentaria, mientras que no se identificó una relación estadísticamente significativa con la edad ni el sexo de los pacientes. Asimismo, se observó una mayor frecuencia de calcificaciones en piezas íntegras y restauradas.

Estos hallazgos resaltan la importancia de considerar las características estructurales del diente durante la evaluación clínica y la planificación de los tratamientos endodónticos, debido a la posible influencia de las calcificaciones pulpaes en la complejidad del acceso y manejo del sistema de conductos radiculares.

Conflicto de intereses:

Los autores declaran no tener conflicto de intereses.

Financiamiento:

Autofinanciado.

Contribución de autoría:

MILG: conceptualización, metodología, redacción de borrador original.

JJAZ: investigación, visualización.

SGCT: investigación.

MCGG, SFPT: investigación, redacción (revisión y edición).

JPTN: redacción (revisión y edición).

Correspondencia:

Mayra Isaura Lavado García

✉ mayrital2isaura@hotmail.com

REFERENCIAS

- Chalikkandy SN, Bhandi S, Shawkani HA, et al. A systematic review assessing the dental pulp stone prevalence in the Saudi Arabian population. *Saudi Dent J.* 2023;35(7):803-11. doi:10.1016/j.sdentj.2023.07.012
- Kumar P, Duraisamy A, Patnana A, et al. Prevalence of pulp stones in the population of Rajasthan: a cross-sectional study in a tertiary care hospital. *Cureus.* 2024;16(1):e51623. doi:10.7759/cureus.51623
- Zhang W, Wang Y, Ye L, et al. Distribution and influencing factors of pulp stones based on CBCT: a retrospective observational study from southwest China. *BMC Oral Health.* 2024;24(1):947. doi:10.1186/s12903-024-04727-3
- Fairozekhan AT, Ahmed SZ, Mohammed F, et al. Prevalence of pulp stones in patients visiting the dental hospital of Imam Abdulrahman Bin Faisal University: a correlative retrospective study. *Cureus.* 2025;17(1):e77765. doi:10.7759/cureus.77765
- Calero-Hinostroza GG, Tinedo-López PL, García-Rupaya CR. Prevalencia y distribución de cálculos pulpaes en un grupo de adultos peruanos: un estudio mediante tomografías de haz cónico. *Odovtos.* 2021;23(2):161-70. doi:10.15517/ijds.2021.44468
- Sanz JL, Callado L, Mantale S, et al. Cone-beam computed tomography assessment of the prevalence and association of pulp calcification with dental and periodontal pathology: a descriptive study. *J Clin Med.* 2025;14(4):1373. doi:10.3390/jcm14041373
- Movahhedian N, Haghnegahdar A, Owji F. How the prevalence of pulp stone in a population predicts the risk for kidney stone. *Iran Endod J.* 2018;13(2):246-50. doi:10.22037/iej.v13i2.18181
- Gonçalves P, Candemil A, Petean I, et al. Identification and classification of pulp calcifications in posterior teeth according to dental condition using digital panoramic radiography and CBCT. *Dentomaxillofac Radiol.* 2024;53(5):308-15. doi:10.1093/dmfr/twae015
- Chan F, Brown LF, Parashos P. CBCT in contemporary endodontics. *Aust Dent J.* 2023;68(S1):S39-55. doi:10.1111/adj.12995
- Sanz JL, Callado L, Mantale S, et al. Cone-Beam Computed Tomography assessment of the prevalence and association of pulp calcification with dental and periodontal pathology: a descriptive study. *J Clin Med.* 2025;14(4):1373. doi:10.3390/jcm14041373

11. Kaabi HH, Riyahi AM, Al-Maflehi NS, et al. Three-dimensional analysis for detection of pulp stones in a Saudi population using cone beam computed tomography. *J Oral Sci.* 2023;65(4):257-60. doi:[10.2334/josnusd.23-0091](https://doi.org/10.2334/josnusd.23-0091)
12. Ravanshad S, Khayat S, Freidonpour N. The prevalence of pulp stones in adult patients of Shiraz Dental School, a radiographic assessment. *J Dent.* 2015;16(4):356-61. PMID:[26636125](https://pubmed.ncbi.nlm.nih.gov/26636125/)
13. Kalaji MN, Habib AA, Alwessabi M. Radiographic assessment of the prevalence of pulp stones in a Yemeni population sample. *Eur Endod J.* 2017;2(1):25. doi:[10.5152/eej.2017.17024](https://doi.org/10.5152/eej.2017.17024)
14. Mirah MA, Bafail A, Shaheen S, et al. Assessment of pulp stones among Western Saudi populations: a cross-sectional study. *Cureus.* 2023;15(9):e46056. doi:[10.7759/cureus.46056](https://doi.org/10.7759/cureus.46056)
15. Sezgin GP, Sönmez S, Kaplan T. Evaluation of the relation between the pulp stones and direct restorations using cone beam computed tomography in a Turkish subpopulation. *Restor Dent Endod.* 2021;46(3):e34. doi:[10.5395/rde.2021.46.e34](https://doi.org/10.5395/rde.2021.46.e34)
16. Srivastava KC, Shrivastava D, Nagarajappa AK, et al. Assessing the prevalence and association of pulp stones with cardiovascular diseases and diabetes mellitus in the Saudi Arabian population—A CBCT based study. *Int J Environ Res Public Health.* 2020;17(24):9293. doi:[10.3390/ijerph17249293](https://doi.org/10.3390/ijerph17249293)
17. Bains SK, Bhatia A, Singh HP, et al. Prevalence of coronal pulp stones and its relation with systemic disorders in northern Indian central Punjabi Population. *ISRN Dent.* 2014;2014(1):617590. doi:[10.1155/2014/617590](https://doi.org/10.1155/2014/617590)
18. Tassoker M, Magat G, Sener S. A comparative study of cone-beam computed tomography and digital panoramic radiography for detecting pulp stones. *Imaging Sci Dent.* 2018;48(3):201-12. doi:[10.5624/isd.2018.48.3.201](https://doi.org/10.5624/isd.2018.48.3.201)