

Manejo de fracturas por arma de fuego en la región maxilofacial: reporte de caso y revisión de la literatura

Management of gunshot-induced fractures in the maxillofacial region: case report and literature review

Manejo de fraturas por arma de fogo na região maxilofacial: relato de caso e revisão da literatura

 Ana Sofía Godoy-Tercero¹,

 Josue Gallardo-Caudillo¹

¹ Universidad Nacional Autónoma de México. Ciudad de México, México.

RESUMEN

El manejo de fracturas en la región maxilofacial provocadas por arma de fuego constituye un desafío que demanda una intervención multidisciplinaria inmediata. El tratamiento está condicionado por la severidad del daño y las estructuras afectadas. En el presente trabajo, se describen tres casos de pacientes admitidos al servicio de cirugía maxilofacial por trauma balístico con extensas heridas en tejido blando y daño en tejido duro. Todos los pacientes presentaron una adecuada evolución ante el tratamiento. Complementariamente, se realizó una revisión de la literatura para diseñar un algoritmo de manejo de fracturas ocasionadas por armas de fuego con base en protocolos establecidos.

Palabras clave: heridas por arma de fuego; fracturas múltiples; arma de fuego; traumatismos penetrantes de la cabeza; reporte de caso.

ABSTRACT

The management of fractures in the maxillofacial region caused by firearms represents a challenge that requires immediate multidisciplinary intervention. Treatment is conditioned by the severity of the injury and the structures involved. In this study, three cases of patients admitted to the maxillofacial surgery service due to ballistic trauma with extensive soft-tissue injuries and hard-tissue damage are described. All patients showed favorable clinical evolution following treatment. Additionally, a literature review was conducted to design a management algorithm for fractures caused by firearms based on established protocols.

Keywords: gunshot wounds; multiple fractures; firearms; penetrating head injuries; case report.

Recibido: 29-05-2025

Aceptado: 15-09-2025

En línea: 16-03-2026



Artículo de acceso abierto

© Los autores

Citar como:

Godoy-Tercero AS, Gallardo-Caudillo J. Manejo de fracturas por arma de fuego en la región maxilofacial: reporte de caso y revisión de la literatura. Rev Estomatol Herediana. 2026;36(1):e6551. doi:10.20453/reh.v36i1.6551

RESUMO

O manejo de fraturas na região maxilofacial provocadas por arma de fogo constitui um desafio que demanda uma intervenção multidisciplinar imediata. O tratamento está condicionado à gravidade do dano e às estruturas afetadas. No presente trabalho, descrevem-se três casos de pacientes admitidos no serviço de cirurgia maxilofacial por trauma balístico com extensas lesões em tecido mole e dano em tecido duro. Todos os pacientes apresentaram evolução adequada ao tratamento. Complementarmente, foi realizada uma revisão da literatura para elaborar um algoritmo de manejo de fraturas ocasionadas por armas de fogo com base em protocolos estabelecidos.

Palavras-chave: ferimentos por arma de fogo; fraturas múltiplas; arma de fogo; traumatismos penetrantes da cabeça; relato de caso.

INTRODUCCIÓN

El mecanismo por el cual el proyectil ocasiona daño a los tejidos resulta del intercambio de energía cinética, donde la bala entra en contacto con el organismo y los tejidos disipan la energía, ocasionándose así el daño. Estas heridas pueden clasificarse en penetrantes, perforantes y avulsivas. Las heridas penetrantes son provocadas por proyectiles de baja velocidad (<300 m/s) y no tienen agujero de salida. Las heridas perforantes se caracterizan por la presencia de una herida de salida, la cual es de mayor tamaño que la de entrada y tiene márgenes estrellados. Las avulsivas son básicamente heridas perforantes que se caracterizan por pérdida y destrucción de tejido, sin importar el tipo de herida. El daño que se produce es proporcional a la cantidad de energía cinética que se intercambia del proyectil a los tejidos, por tal motivo, este dependerá de la velocidad con la que penetre el proyectil; de ahí que pueden clasificarse también en armas de fuego de baja velocidad, que alcanzan hasta 300 m/s; de mediana, entre 330-660 m/s; y las de alta, por encima de 660 m/s (1, 2).

El manejo inicial del paciente al ingresar al servicio de urgencias debe enfocarse en asegurar la vía aérea y la estabilidad hemodinámica, seguido del análisis por sistemas para categorizar las lesiones y estructuras afectadas. De manera posterior, se procede a la reparación de daños a tejidos blandos y duros, así como también al tratamiento definitivo de los tejidos, que involucra su reconstrucción y rehabilitación, para así poder restablecer tanto el aspecto funcional como estético (2, 3).

El objetivo de este estudio es describir el manejo de las fraturas por arma de fuego en la región maxilofacial en tres pacientes, quienes han dado su consentimiento para el uso de su información y la publicación de sus fotos. Se incluye, además, una breve revisión de la literatura relacionada y se propone un algoritmo de abordaje basado en los protocolos actualmente establecidos.

PRESENTACIÓN DE LOS CASOS

A continuación, se presentan tres casos de pacientes que sufrieron fracturas por proyectil de arma de fuego.

Caso 1

Paciente masculino de 43 años, quien fue ingresado al servicio de urgencias tras haber sufrido un disparo por arma de fuego en la región maxilofacial. En la exploración física, y con ayuda de la tomografía computarizada (TC), se diagnosticó una fractura conminuta a nivel de cuerpo mandibular derecho e izquierdo, que involucra la sínfisis, con lesión en tejidos blandos (labio inferior, mucosa yugal y lengua), sin pérdida de sustancia; siguiendo una trayectoria horizontal, con un orificio de entrada en comisura labial izquierda y sin orificio de salida, se localizó el proyectil en el espacio submandibular derecho (figura 1).

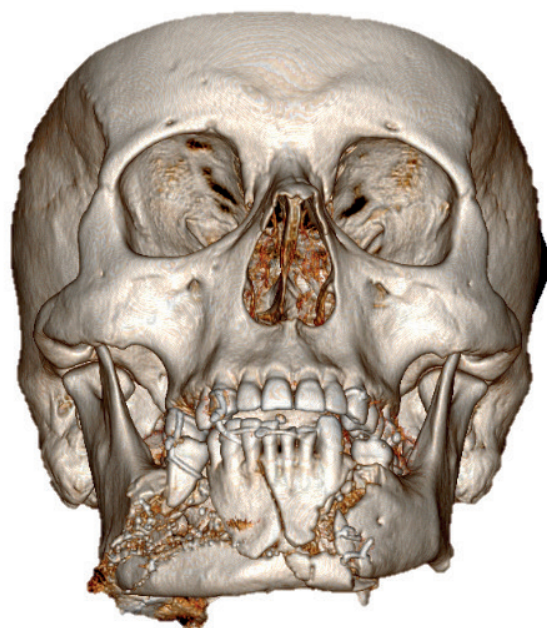

Figura 1. Reconstrucción 3D preoperatoria.

Luego de estabilizar al paciente, y siguiendo los protocolos del programa Advanced Trauma Life Support (ATLS), se decidió tratar los tejidos blandos y las fracturas mandibulares. En un primer tiempo quirúrgico, se realizó el control de daños y de la hemorragia, efectuando un lavado y desbridamiento quirúrgico. En este se removieron fragmentos óseos y esquirlas del proyectil atrapados en la mucosa, para luego realizar la simplificación y estabilidad oclusal con alambrado interdental (figura 2). En un segundo tiempo quirúrgico, se realizó la reducción abierta y fijación interna (RAFI) de las fracturas mandibulares. En sala de quirófano, bajo anestesia general balanceada e intubación nasotraqueal, se efectuó un acceso quirúrgico submandibular bilateral. Se llevó a cabo la reducción anatómica de las fracturas y se removieron los fragmentos óseos afectados; después, se fijó con una placa de reconstrucción y tornillos, ambos del sistema 2.4 (figura 3). Se decidió utilizar este material de osteosíntesis, debido a que las placas de reconstrucción otorgan una estabilidad absoluta a la mandíbula, indispensable en este tipo de fracturas inestables que tienden a desplazarse a pesar de haber sido reducidas. Además, las placas de reconstrucción soportan todas las fuerzas funcionales en el sitio de la fractura y proporcionan estabilidad absoluta (4).

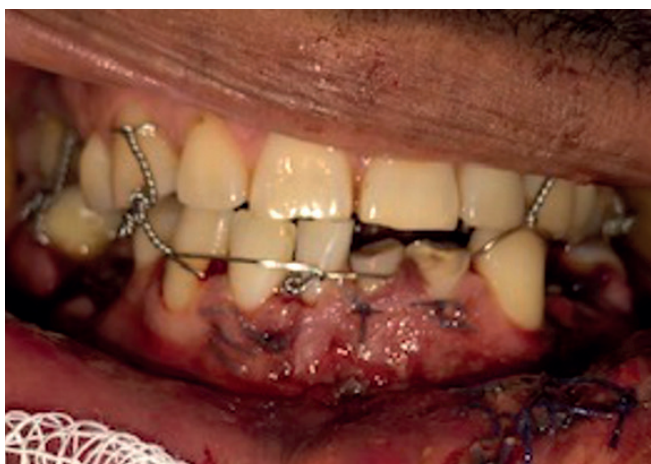

Figura 2. Alambrado interdental de Ernst + fijación intermaxilar.

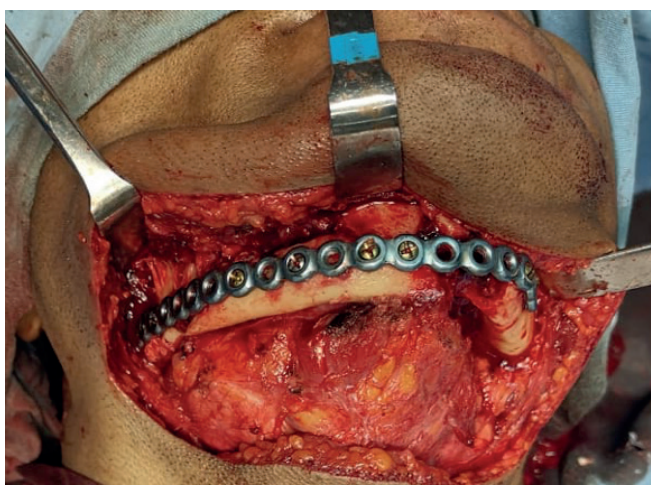


Figura 3. RAFI con placa de reconstrucción.

Se realizó una tomografía de control seis meses después (figura 4). Con este nuevo estudio fue posible valorar la colocación de un injerto óseo para su posterior rehabilitación con implantes.

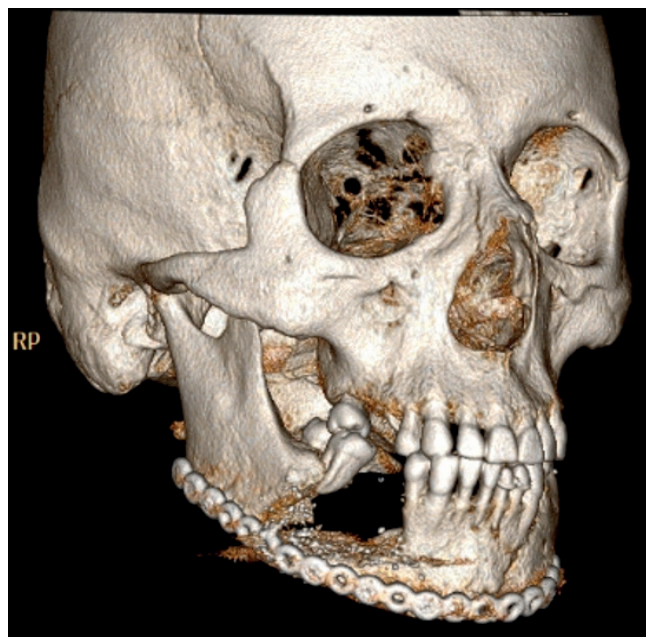


Figura 4. Reconstrucción 3D posoperatoria de 6 meses.

Caso 2

Paciente masculino de 43 años, con diagnóstico de fractura del complejo frontoorbitario y cigomático, con afección del globo ocular izquierdo y daño meníngeo por disparo de proyectil de arma de fuego (figura 5). El paciente fue valorado por el servicio de oftalmología, debido a los daños ocasionados por el proyectil, y se decidió realizar la enucleación del globo ocular.

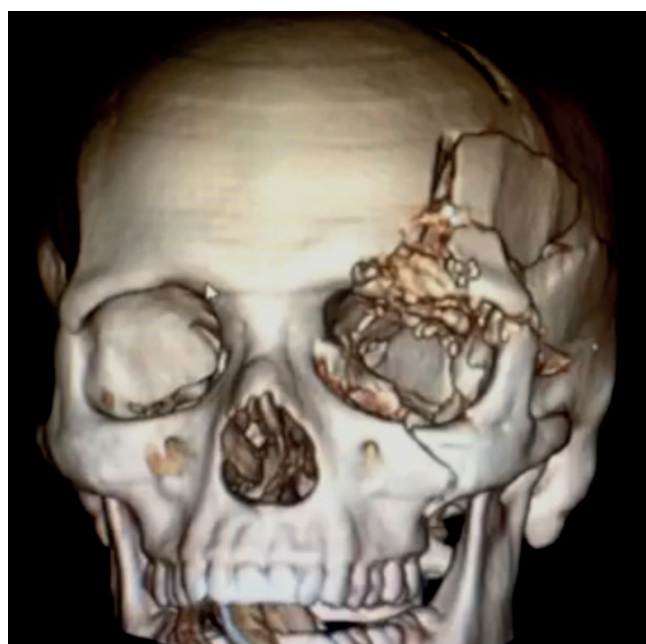

Figura 5. Reconstrucción 3D de tomografía simple de cráneo (inicial).

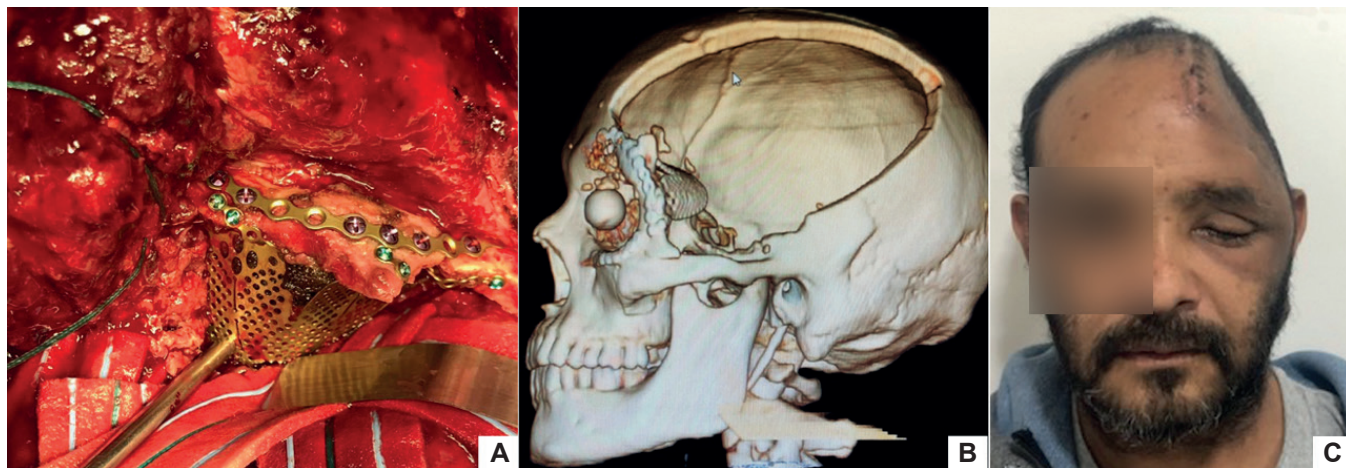


Figura 6. A) Fotografía transoperatoria, colocación de malla de titanio y material de osteosíntesis en borde supraorbitario izquierdo. B) Reconstrucción 3D posterior a segunda intervención quirúrgica. C) Fotografía clínica posterior a segunda intervención quirúrgica.

En un primer tiempo quirúrgico, por parte del servicio de neurocirugía, se realizó una craneotomía descompresiva y el manejo de las lesiones meníngeas. En un segundo tiempo, se efectuó la RAFI de las fracturas frontocigomáticas y del techo de la órbita izquierda con placas del sistema 1.5 y malla de titanio (figura 6). En un tercer tiempo quirúrgico, se colocó la prótesis frontoparietal de polimetilmetacrilato (PMMA) y, por parte del servicio de oftalmología, una prótesis ocular (figura 7).

una fractura del contrafuerte cigomático-maxilar y del reborde alveolar del maxilar izquierdo, así como una fractura en el borde infraorbitario izquierdo (figura 8). El proyectil siguió una trayectoria posteroanterior, con un orificio de entrada localizado 1 cm por debajo del lóbulo de la oreja derecha y un orificio de salida a nivel del labio superior, motivo por el cual el paciente presentaba una laceración en dicho sitio.

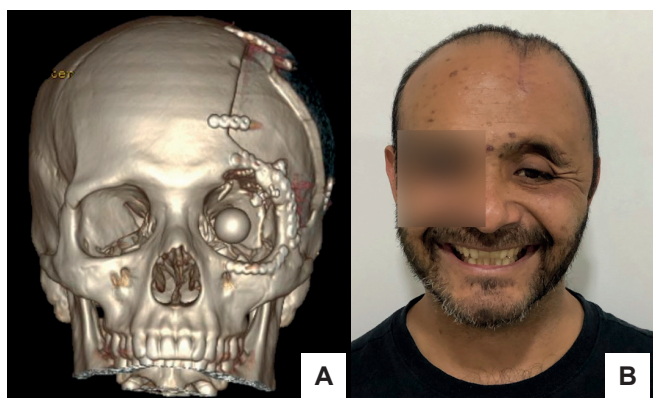


Figura 7. A) Reconstrucción 3D posterior a colocación de prótesis frontoparietal y prótesis ocular. B) Fotografía clínica de 6 meses posoperatorio.

Caso 3

Paciente masculino de 38 años que fue ingresado al servicio de urgencias por una fractura en la región mandibular derecha secundaria, producto de un disparo por proyectil de arma de fuego. Una vez que se encontró estable, se realizó la valoración física y los estudios de imagen, donde se observó una fractura conminuta en la rama mandibular y apófisis coronoides del lado izquierdo,

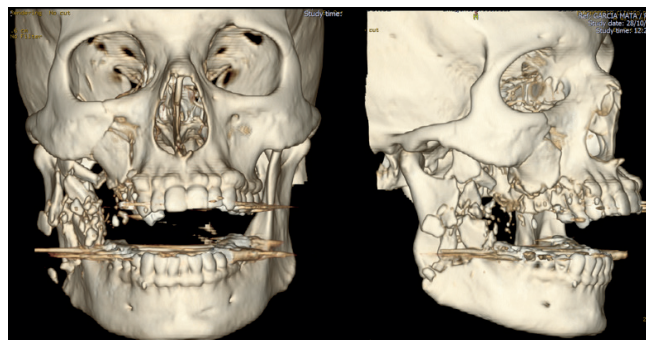


Figura 8. Reconstrucción 3D inicial.

Se decidió, bajo anestesia general balanceada e intubación nasotraqueal, colocar una placa de reconstrucción mandibular para las fracturas de esa región y realizar la RAFI de las fracturas maxilares y cigomáticas. Se colocaron arcos de Erich para simplificar la fractura del reborde dentoalveolar maxilar. Dado que las fracturas maxilares eran simples y no desplazadas, se utilizaron placas de osteosíntesis del sistema 2.0 para la RAFI de dichas fracturas. Por otro lado, debido a que las fracturas mandibulares eran conminutas, se colocó una placa de reconstrucción y tornillos, ambas del sistema 2.4, dando prioridad a la continuidad del segmento del cóndilo mandibular, así como a su posición dentro de la fosa glenoidea (figura 9). Se realizó una TC de control seis meses posoperatorio (figura 10).

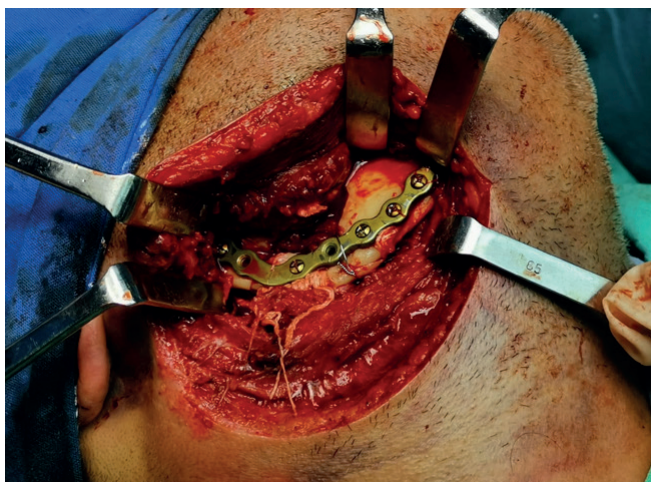

Figura 9. Placa de reconstrucción mandibular.

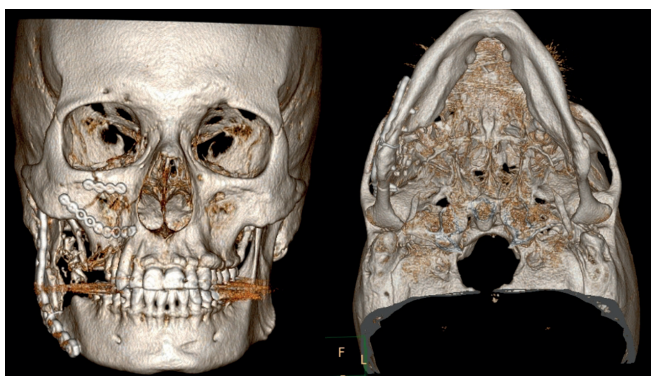


Figura 10. Reconstrucción 3D posoperatoria.

DISCUSIÓN

Evaluación inicial

El manejo inicial del trauma balístico se basa en los protocolos del ATLS, una vez que el paciente se encuentra en el hospital. Se sigue la secuencia CABC (del inglés: *circulation, airway, breathing, disability/neurologic assessment*) y, en paralelo, se evalúa y se maneja el control de daños en la región maxilofacial. El compromiso de la vía aérea es una consecuencia frecuente del trauma balístico, ya sea por daño directo a las estructuras de las vías respiratorias o por mecanismos indirectos, como hemorragia, desinserción muscular o fracturas mandibulares anteriores.

La reposición manual de la mandíbula y de la base de la lengua son medidas fundamentales para mantener la integridad y evitar el colapso de la vía aérea posterior. Esta vía puede asegurarse mediante intubación nasotraqueal u orotraqueal; sin embargo, en ocasiones el edema o la hemorragia lo impiden, por lo que se indica la traqueostomía (1, 3).

La hemorragia secundaria a lesiones ocasionadas por proyectiles de alta velocidad es particularmente difícil de controlar mediante presión externa, debido a que, con frecuencia, involucra estructuras óseas y tejidos anatómicos de alta vulnerabilidad, como el globo ocular, el encéfalo y la vía aérea. En casos de trauma abierto, la fuente del sangrado puede identificarse de manera directa y controlarse mediante ligadura. No obstante, cuando la hemorragia persiste o no es posible su control por esta vía, deben considerarse otras alternativas terapéuticas, entre las cuales se incluyen la ligadura de la arteria carótida externa y la embolización selectiva (3). Una vez estable el paciente debe de ser valorado por diferentes servicios.

Neurocirugía

Las alteraciones neurológicas en pacientes con trauma balístico pueden involucrar cambios en el estado de alerta, cognición y comportamiento. Durante la valoración es fundamental distinguir entre problemas de memoria, desorientación, alteraciones en el nivel de conciencia y manifestaciones psiquiátricas. Una evaluación rápida pero precisa del estado de conciencia debe realizarse en todos los pacientes politraumatizados.

La Escala de Coma de Glasgow permite identificar condiciones que requieren intervención neuroquirúrgica inmediata, como hemorragia intracraneal, edema cerebral, entre otras. Según los criterios de New Orleans, está indicada la realización de una TC de cráneo en pacientes con trauma cuando se presentan los siguientes hallazgos: cefalea, vómito, mayor de 60 años, intoxicación por alcohol o drogas, amnesia persistente, evidencia de trauma visible por arriba de las clavículas o presencia de convulsiones (1, 3, 4).

Oftalmología

Muchos de las pacientes de trauma balístico sufren afección ocular, por lo que es necesario valorar la visión. Esta revisión consiste en analizar agudeza visual, reflejo fotomotor y consensual, forma y tamaño de pupilas, campo, colorimetría, campo visual, diplopia, los movimientos oculares, anexos y posición del globo ocular (4).

Cardiotórax

En los pacientes con múltiples heridas por arma de fuego se debe descartar neumotórax, hemotórax, tamponamiento cardíaco, entre otras afecciones (4).

Cirugía general

La valoración abdominal forma parte del manejo del trauma. Se deben seguir los protocolos ATLS y valorar

si el paciente está hemodinámicamente estable, así como afección a órganos (3, 4).

Ortopedia

La valoración ortopédica es fundamental en pacientes que presentan fracturas de las extremidades superiores, la pelvis o los miembros inferiores. Las fracturas expuestas constituyen una verdadera urgencia quirúrgica y deben ser tratadas dentro de las primeras seis horas. Asimismo, el desbridamiento debe realizarse conforme a los lineamientos de la clasificación de Gustilo y Anderson, asegurando la eliminación completa de tejido blando necrótico. El desbridamiento mecánico recomendado consiste en el uso de 3 L de solución fisiológica para fracturas tipo I, 6 L para tipo II y 10 L para tipo III, de acuerdo con dicha clasificación (4-6).

Diagnóstico

Una vez que el paciente se encuentra hemodinámicamente estable, debe prestarse atención a los estudios de imagen, con el fin de determinar el manejo definitivo. Dependiendo de la severidad del trauma, pueden solicitarse distintos métodos diagnósticos, como radiografías, tomografías y angiografías. Para evaluar con precisión la severidad y la extensión de las lesiones o fracturas del tejido óseo, se requieren cortes tomográficos finos de 0,5 mm y reconstrucciones tridimensionales (4, 5).

Tratamiento definitivo

El tratamiento definitivo del trauma balístico maxilofacial tiene como objetivo restablecer tanto la función como la estética facial mediante una serie de intervenciones ordenadas y progresivas. En primer lugar, se realiza el desbridamiento inicial, que consiste en lavar profusamente la herida con 4-6 L de solución salina combinada con bacitracina. Durante este proceso, se elimina todo tejido necrótico y se evalúa la viabilidad muscular, siguiendo los criterios clásicos de color, consistencia, capacidad de contracción y sangrado (6).

Posteriormente, se lleva a cabo la prevención de infecciones, una parte esencial del manejo, debido al alto potencial séptico asociado al trauma por proyectil. Se recomienda el uso de antibióticos de amplio espectro durante 10-14 días, siendo las cefalosporinas de segunda y tercera generación las más indicadas en este contexto (4, 7).

Una vez controlada la fase inicial de limpieza y estabilización, se procede a la reconstrucción de los tejidos blandos, seguida de la estabilización de las fracturas y la reconstrucción del tejido óseo. Estas etapas buscan restablecer la arquitectura anatómica y proporcionar un soporte adecuado para las fases reconstructivas posteriores.

La reconstrucción definitiva debe realizarse tan pronto como las condiciones clínicas del paciente lo permitan, con el fin de preservar el volumen de los tejidos blandos y minimizar la formación de cicatrices. Esta fase incluye principios fundamentales, como el acceso amplio al sitio de fractura, la fijación interna rígida, la adecuada cobertura ósea con tejidos blandos viables, el uso de injertos óseos libres para restaurar el tercio medio facial con cobertura mucosa nasal u oral cuando sea necesario y la selección apropiada del colgajo reconstructivo (4, 8).

La rehabilitación completa del paciente puede requerir la colocación de implantes dentales y la utilización de prótesis maxilofaciales, lo que contribuye a recuperar la funcionalidad del sistema estomatognático y a optimizar el resultado estético global.

Complicaciones

Las posibles complicaciones posteriores al tratamiento reconstructivo pueden clasificarse en funcionales y estéticas. Las funcionales incluyen infección, rechazo del injerto, colgajo o material de osteosíntesis, así como alteraciones en la masticación, la visión, el habla y la deglución. Por su parte, las complicaciones estéticas comprenden una proyección o forma nasal deficiente, telecanto traumático, asimetría facial y un contorno facial insatisfactorio (4, 8).

Algoritmo

Con base en la información obtenida en la literatura, se diseña el siguiente algoritmo de manejo de fracturas maxilofaciales por trauma balístico. En la figura 11 se puede verificar el protocolo a seguir en el servicio inicial: servicio de urgencias; en la figura 12, se observa el tratamiento por el servicio de cirugía oral y maxilofacial, clasificando las estructuras que pueden estar afectadas y el manejo de cada una de ellas; y en la figura 13, se puede conocer el manejo de fracturas conminutas del macizo facial y el tratamiento que estas deben de llevar.

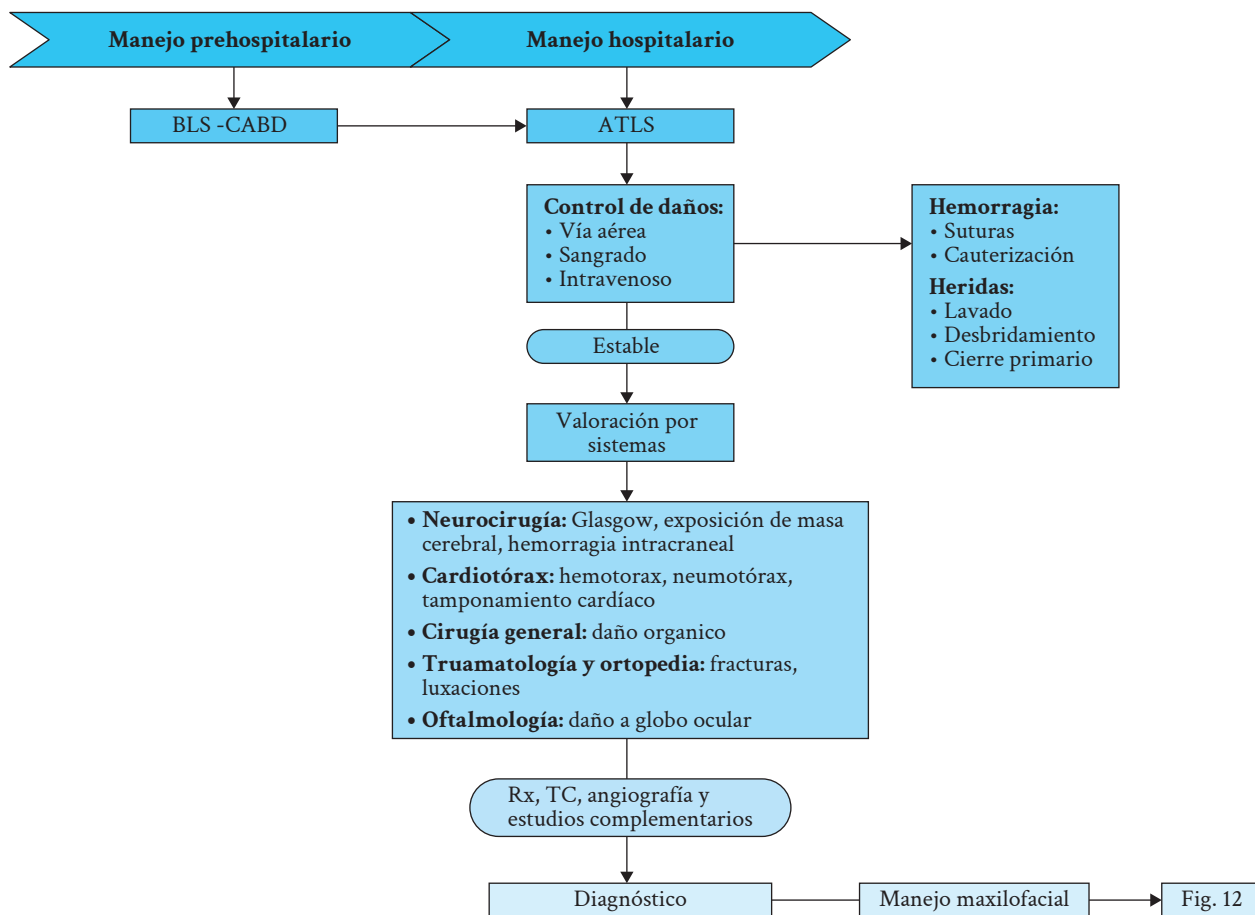


Figura 11. Protocolo de servicio inicial.

BLS: basic life support; CABD: circulation, airway, breathing, disability/neurologic assessment.

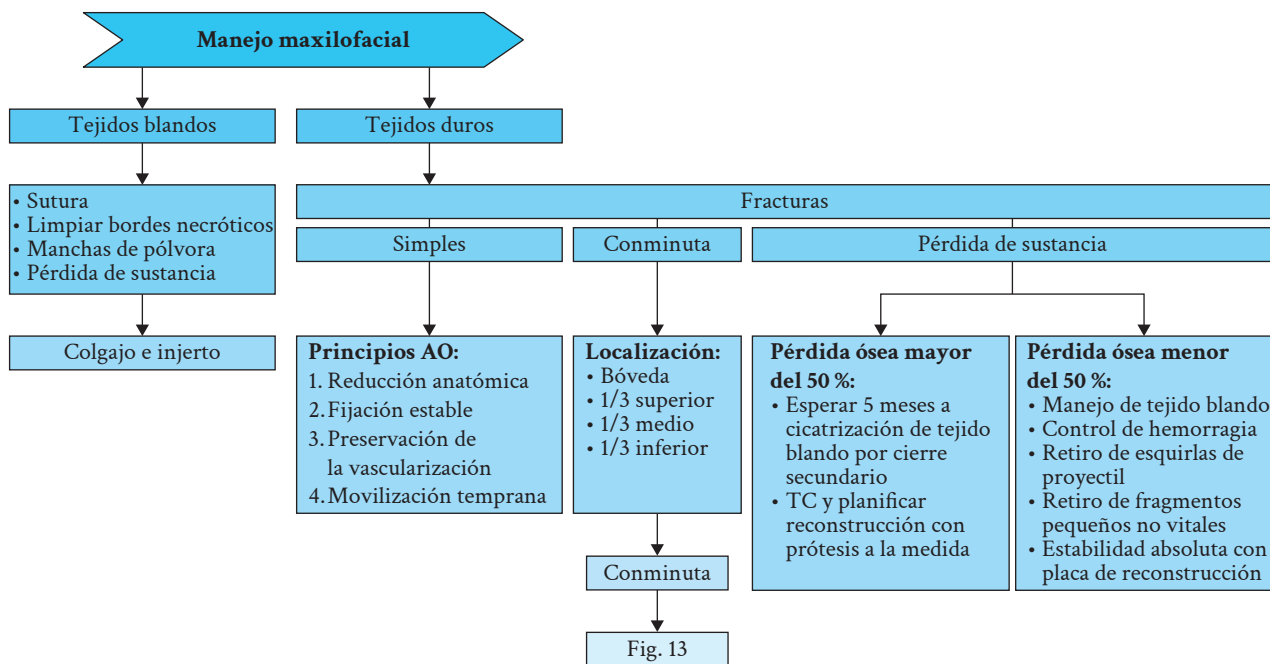


Figura 12. Tratamiento por el servicio de cirugía oral y maxilofacial.

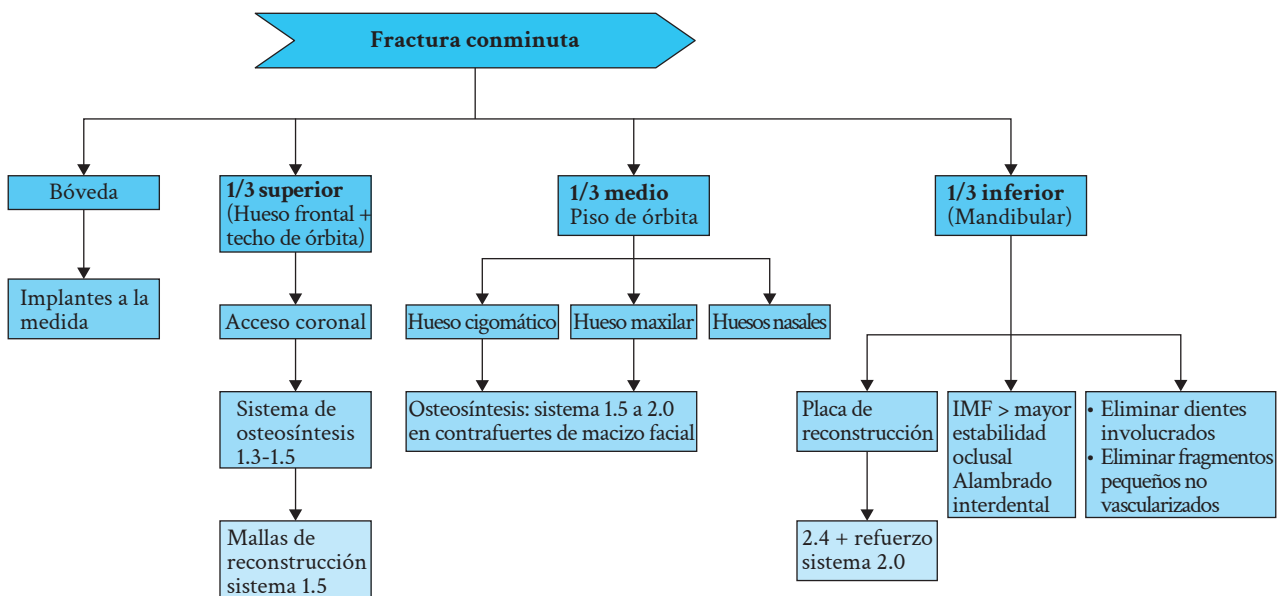


Figura 13. Manejo de fracturas conminutas del macizo facial.

Limitaciones del estudio

Este trabajo presenta limitaciones que deben considerarse al interpretar sus resultados. En primer lugar, la naturaleza descriptiva y basada en casos clínicos limita la posibilidad de generalizar los hallazgos a poblaciones más amplias, ya que las características anatómicas, la trayectoria del proyectil y la magnitud del daño varían ampliamente entre pacientes. Además, la ausencia de un grupo de comparación impide establecer conclusiones causales o evaluar la superioridad de un método reconstructivo sobre otro.

Otra limitación importante radica en la variabilidad inherente al manejo multidisciplinario del trauma balístico. Las decisiones clínicas, aunque sustentadas en protocolos estandarizados, pueden diferir entre instituciones y equipos quirúrgicos, lo que introduce heterogeneidad en los abordajes descritos. Asimismo, los tiempos de seguimiento son limitados en algunos casos, lo que restringe la evaluación a largo plazo de los resultados funcionales y estéticos, así como de posibles complicaciones tardías.

Finalmente, la disponibilidad de recursos especializados, como estudios de imagen, material de osteosíntesis específicos o equipos de reconstrucción, puede no ser uniforme en todos los centros hospitalarios, lo que podría influir en la reproducibilidad de los tratamientos expuestos.

CONCLUSIONES

El manejo del trauma balístico en la región maxilofacial requiere un abordaje ordenado y basado en principios de soporte vital, donde la estabilidad hemodinámica y el aseguramiento de la vía aérea representan las prioridades iniciales. Una vez estabilizado el paciente, el tratamiento definitivo dependerá de la severidad de las lesiones y de la trayectoria del proyectil, la cual orienta la identificación de las estructuras comprometidas y la magnitud del daño.

Dado que este tipo de trauma involucra múltiples sistemas y tejidos, su atención debe ser necesariamente interdisciplinaria, integrando a diferentes especialidades, con el fin de elaborar un plan de tratamiento integral que permita restaurar tanto la función como la estética facial. Dentro de este manejo, los tornillos de fijación maxilomandibular y el alambrado interdental pueden emplearse como medidas temporales de apoyo o de simplificación oclusal en fracturas conminutas; no obstante, no sustituyen el tratamiento definitivo, sino que facilitan su ejecución y optimizan los resultados reconstructivos.

En conjunto, una evaluación exhaustiva, una planificación adecuada y la colaboración multidisciplinaria constituyen los pilares fundamentales para alcanzar resultados funcionales y estéticos satisfactorios en pacientes con trauma balístico maxilofacial.

La presentación de estos casos, complementada con la revisión de la literatura y el algoritmo propuesto, subraya la necesidad de emplear estrategias diagnósticas y terapéuticas estandarizadas para el manejo del trauma maxilofacial por arma de fuego, con el fin de mejorar la previsibilidad, la seguridad y los resultados clínicos en este tipo de pacientes.

Conflicto de intereses:

Los autores declaran no tener conflicto de intereses.

Financiamiento:

Autofinanciado.

Consentimiento informado:

Los pacientes dieron su consentimiento para el uso de su información y la publicación de sus fotos.

Contribución de autoría:

ASGT: conceptualización, metodología, investigación, redacción de borrador original.

JGC: visualización, supervisión, redacción (revisión y edición).

Correspondencia:

Ana Sofía Godoy-Tercero

✉ as.godoyt@gmail.com

REFERENCIAS

1. Jose A, Arya S, Nagori S. High-velocity ballistic injuries inflicted to the maxillofacial region. *J Craniofac Surg.* 2019;30(6):e511-4. doi:[10.1097/SCS.0000000000005418](https://doi.org/10.1097/SCS.0000000000005418)
2. Palacios DE, Miranda JE, Calderón AS. Herida facial por proyectil de arma de fuego: revisión de la literatura y estudio clínico de tres casos. *Rev Odont Mex.* 2017;21(2):127-34. doi:[10.1016/j.rodrex.2017.05.009](https://doi.org/10.1016/j.rodrex.2017.05.009)
3. Bonanthaya K, Panneerselvam E, Manuel S, et al., editores. *Oral and Maxillofacial Surgery for the Clinician.* Singapur: Springer; 2022.
4. Fonseca RJ, Walker RV, Barber HD, et al., editores. *Oral and Maxillofacial Trauma.* 4.^a ed. North Carolina: Saunders; 2013. doi:[10.1016/C2010-0-64979-0](https://doi.org/10.1016/C2010-0-64979-0)
5. Martínez-Villalobos S. *Osteosíntesis cráneo-maxilofacial.* Majadahonda (Madrid): Ediciones Ergon; 2002.
6. Axelrod D, Comeau-Gauthier M, Prada C, et al. Change in Gustilo-Anderson classification at time of surgery does not increase risk for surgical site infection in patients with open fractures: a secondary analysis of a multicenter, prospective randomized controlled trial. *OTA Int.* 2022;6(1):e231. doi:[10.1097/OI9.0000000000000231](https://doi.org/10.1097/OI9.0000000000000231)
7. Khatib B, Gelesko S, Amundson M, et al. Updates in management of craniomaxillofacial gunshot wounds and reconstruction of the mandible. *Oral Maxillofac Surg Clin North Am.* 2021;33(3):359-72. doi:[10.1016/j.coms.2021.04.005](https://doi.org/10.1016/j.coms.2021.04.005)
8. Secchi A, Mordoh S, Cristi E, et al. Algoritmo para el manejo del trauma balístico maxilofacial.