





Microcirugía endodóntica con NeoPutty® como material de retroobtusión: reporte de caso*

Endodontic microsurgery using NeoPutty® as a retrograde filling material: a case report
Microcirurgia endodôntica com NeoPutty® como material de retro-obturaç o: relato de caso

 **Claudia Fernanda Carbajal Pimentel**¹,
 **Eduardo Luis Carlos Deza Napur **¹,
 **Armida  lvarez Montalv n**¹,
 **Martin Manuel Vargas Acevedo**¹

¹ Universidad Peruana de Ciencias Aplicadas. Lima, Per .

RESUMEN

La periodontitis apical es una enfermedad inflamatoria cr nica de los tejidos perirradiculares que prevalece en dientes previamente tratados con endodoncia. La microcirug a endod ntica es un procedimiento especializado que consiste en la resecci n de la porci n apical de la ra z, la preparaci n retr grada y el sellado del  rea con un material de obturaci n retr grada, con el fin de favorecer la cicatrizaci n de los tejidos periapicales. Se reporta el caso de un paciente cuyo diente 14, previamente tratado por periodontitis apical asintom tica, fue sometido a una microcirug a con cemento biocer mico NeoPutty® como material de retroobtusi n. El seguimiento a los 12 meses mostr  que el paciente permaneci  asintom tico, con reparaci n periapical y formaci n de tejido  seo sobre el material biocer mico. El caso sugiere que la microcirug a endod ntica en un diente con poste y periodontitis apical puede asociarse con resultados favorables, evitando complicaciones asociadas a la remoci n del poste; sin embargo, al ser un caso  nico, los resultados deben interpretarse con cautela.

Palabras clave: apicectom a; periodontitis apical; obturaci n retr grada; reporte de caso.

Recibido: 06-05-2025

Aceptado: 10-10-2025

En l nea: 30-12-2025



Art culo de acceso abierto

  Los autores

Citar como:

Carbajal CF, Deza EL,  lvarez A, Vargas MM. Microcirug a endod ntica con NeoPutty® como material de retroobtusi n: reporte de caso. Rev Estomatol Heredia. 2025; 35(4): 379-386. DOI: 10.20453/reh.v35i4.6435

* El presente reporte fue elaborado a partir de la tesis de Claudia Fernanda Carbajal Pimentel para obtener la segunda especialidad de Endodoncia.

ABSTRACT

Apical periodontitis is a chronic inflammatory condition of the periradicular tissues that occurs predominantly in previously endodontically treated teeth. Endodontic microsurgery is a specialized procedure that involves resection of the apical portion of the root, retrograde cavity preparation, and sealing with a retrograde filling material to promote periapical healing. This report describes the case of a patient whose tooth #14, previously treated for asymptomatic apical periodontitis, underwent endodontic microsurgery using the bioceramic material NeoPutty® as the retrograde filling material. At 12-month follow-up, the patient remained asymptomatic, with radiographic evidence of periapical repair and bone formation over the bioceramic material. This case suggests that endodontic microsurgery in a tooth with a post and apical periodontitis may be associated with favorable outcomes, avoiding the complications associated with post removal. Nevertheless, because this is a single case, the findings should be interpreted with caution.

Keywords: apicoectomy; apical periodontitis; retrograde filling; case report.

RESUMO

A periodontite apical é uma inflamação crônica dos tecidos perirradiculares que prevalece em dentes previamente tratados com endodontia. A microcirurgia endodôntica é um procedimento especializado que consiste na remoção da porção apical da raiz, na realização de uma preparação retrógrada e no selamento da área com um material de obturação retrógrada, favorecendo assim a cicatrização dos tecidos periapicais. Relata-se o caso de um paciente cujo dente 14, previamente tratado por periodontite apical assintomática, foi submetido a uma microcirurgia com cimento biocerâmico NeoPutty® como material de obturação retrógrada. O acompanhamento aos 12 meses mostrou que o paciente permaneceu assintomático, com reparação periapical e formação de tecido ósseo sobre o material biocerâmico. A microcirurgia endodôntica em um dente com pino e periodontite apical mostrou resultados favoráveis, evitando complicações associadas à remoção do pino. No entanto, por se tratar de um caso único, os resultados devem ser interpretados com cautela.

Palavras-chave: apicectomia; periodontite apical; obturação retrógrada; relato de caso.

INTRODUCCIÓN

La periodontitis apical es una patología crónica inflamatoria de los tejidos perirradiculares, provocada por la colonización bacteriana desde los conductos radiculares necróticos (1). Existen dos tipos: la periodontitis apical primaria, asociada a la colonización microbiana de los tejidos pulpares necróticos; y la periodontitis apical secundaria, vinculada a una infección persistente de los conductos radiculares tratados incorrectamente (2). Esta afección tiene una prevalencia del 39 % en dientes con tratamiento endodóntico previo (3).

El tratamiento de la periodontitis apical en dientes previamente endodonciados tiene dos alternativas. La primera es el retratamiento endodóntico no quirúrgico, indicado cuando la anatomía del conducto no ha sido alterada, existe un acceso coronario adecuado o se evidencia filtración coronaria infecciosa; tiene un porcentaje de éxito del 79-85 %. La segunda alternativa es el retratamiento endodóntico quirúrgico, que se realiza

cuando el tratamiento ha fracasado o no es factible por anatomías complejas, presencia de postes con alto riesgo de remoción, perforaciones o reabsorciones; tiene un porcentaje de éxito de 79-84 % (4, 5).

La microcirugía endodóntica asistida con microscopio operatorio es un procedimiento que incluye resección de la porción apical radicular, preparación ultrasónica retrógrada del conducto y retroobturbación con un material que proporcione un sellado hermético apical y que permita la reparación de los tejidos periapicales (6, 7).

Los cementos biocerámicos son materiales inorgánicos, no metálicos y biocompatibles; se utilizan para el contacto directo con el tejido pulpar y periradicular, optimizando la terapia endodóntica (8). Se emplean en la retroobturbación por su biocompatibilidad, bioactividad, propiedades antimicrobianas, pH alcalino, además de favorecer la reparación de los tejidos periapicales y la proliferación de células madre, osteoblastos/osteoclas-

tos, células de la pulpa dental, del ligamento periodontal y células inmunes (7, 9).

NeoPutty® (Avalon Biomed Inc., Bradenton, EE. UU.) es un cemento biocerámico bioactivo, premezclado y recientemente comercializado; su composición incluye óxido de tantalio, silicato tricálcico, aluminato de calcio, silicato dicálcico, aluminato tricálcico y sulfato de calcio (10). Una revisión de la literatura señala que este material fragua y se fija en un tiempo aproximado de 5 horas al entrar en contacto con la humedad de los tejidos adyacentes, liberando iones de calcio e hidroxilo, lo que promueve la deposición de hidroxiapatita y estimula la remineralización natural de la dentina, además de ofrecer propiedades adecuadas de manejo que favorecen el proceso de reparación (11). Recientemente se ha introducido comercialmente para su uso en procedimientos dentales en contacto con tejido pulpar vital, como recubrimiento pulpar directo e indirecto, pulpotomías, apexogénesis y base cavitaria, así como en procedimientos en contacto con tejidos perirradiculares, como sellado de perforaciones, reabsorción, apexificación y obturación retrógrada (12-14).

En este sentido, el objetivo de este reporte de caso es describir los hallazgos clínicos observados en el seguimiento de un diente ya endodonciado con diagnóstico de periodontitis apical, en el que se empleó NeoPutty® como material de retroobtusión, dado que no se ha

identificado información sobre su aplicación en microcirugía apical (6, 15).

REPORTE DE CASO

Paciente asintomático masculino de 55 años que fue referido al área de Endodoncia del Centro Universitario de Salud de la Universidad Peruana de Ciencias Aplicadas para la evaluación del diente 14. Las condiciones generales de salud no fueron contribuyentes al tratamiento odontológico solicitado. La historia estomatológica reporta antecedentes de endodoncia y la presencia de un poste metálico. En el examen clínico se observó un retenedor intrarradicular metálico en buen estado con adecuado sellado. El examen radiográfico mostró una imagen radiolúcida compatible con una lesión osteolítica periapical, e imagen radiopaca compatible con tratamiento endodóntico previo y un poste metálico. Al examen por tomografía computarizada de haz cónico (Planmeca Romexis, Helsinki, Finlandia), se observó en la raíz vestibular una lesión apical de 2,1 x 1,8 x 2,3 mm, índice periapical tomográfico 3, con un grosor de tabla vestibular menor a 1 mm (figura 1) (16). El diagnóstico fue diente previamente tratado con periodontitis apical asintomática. Las alternativas de tratamiento se discutieron con el paciente, quien decidió la microcirugía apical, firmando un consentimiento informado previo al inicio del tratamiento.

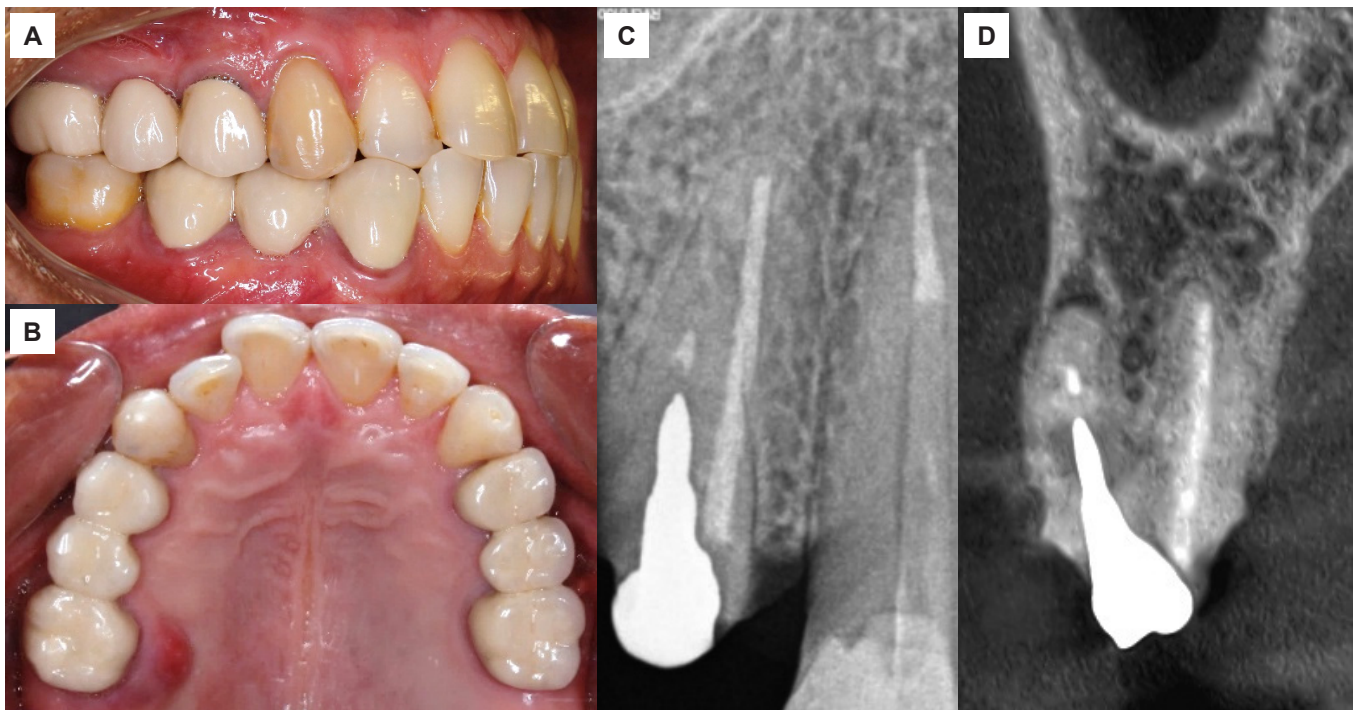


Figura 1. A) Fotografía inicial en oclusión. B) Fotografía oclusal inicial superior. C) Radiografía inicial periapical mesioangulada. D) Corte tomográfico coronal.

Previamente a la microcirugía, el hemograma, el control de presión arterial y el pulso estaban acordes a parámetros normales. El paciente se realizó un enjuague

bucal con clorhexidina al 0,12 % (Perio-Aid®, Dentaïd, Barcelona, España), y seguidamente se le aplicó anestesia local infiltrativa con lidocaína al 2 % con 1:80000 epi-

nefrina (Newcaina®, New Stetic, Colombia). Durante la microcirugía, se utilizó el microscopio operatorio Global A-Series (Global®, Saint Louis, MO, EE. UU.). Se realizó una incisión con hoja de bisturí n.º 15 para la confección de un colgajo submarginal, con incisión liberante hacia mesial, empleando una legra P24 (Osung®, Gyeonggi, Korea). La osteotomía vestibular se determinó en relación con las mediciones realizadas en la tomografía desde el límite amelocementario hasta el ápice dentario, que se corroboró clínicamente mediante sonda periodontal (Hu-Friedy®, Chicago, EE. UU.). Se amputó 3 mm del ápice radicular de la raíz ves-

tibular utilizando una fresa multilaminada cilíndrica. Se empleó azul de metileno para asegurar la ausencia de una fisura radicular, manteniendo compresión constante en el lecho quirúrgico con gasas embebidas en epinefrina (Medifarma, Lima, Perú). Se realizó la retropreparación con una punta de ultrasonido E10D (Woodpecker®, Medical Instrument Co). La obturación retrógrada se realizó con NeoPutty®, compactado con una microespátula y un microplugger (Infiniteeth, Lima, Perú). Se irrigó el lecho quirúrgico con suero fisiológico y se reposicionó el colgajo utilizando sutura nylon negro 5/0 (Tagumedica, Lima, Perú) (figura 2).

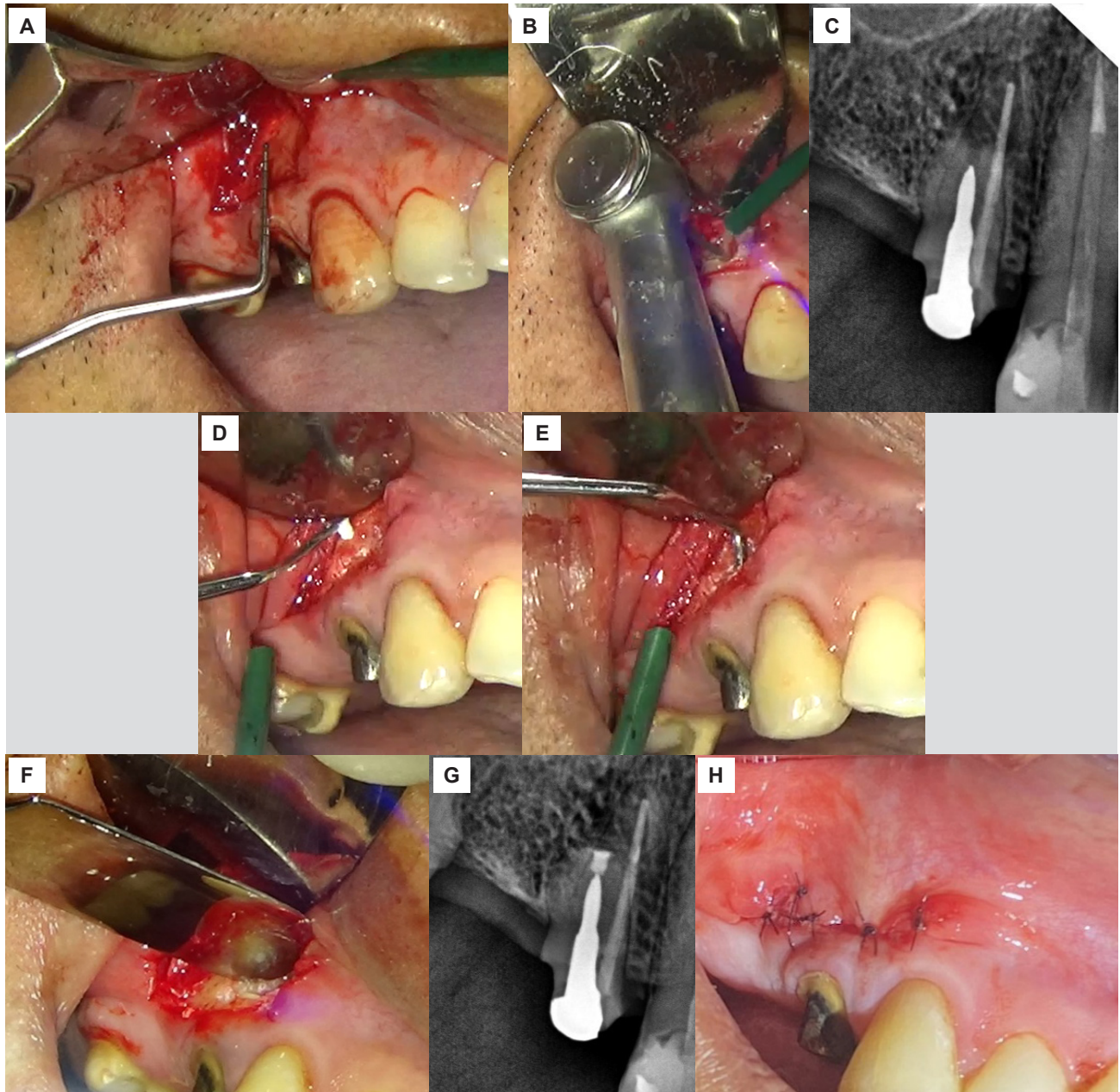


Figura 2. Manejo microquirúrgico del caso. A) Medición clínica para determinar la ubicación del ápice radicular vestibular. B) Amputación de 3 mm de ápice radicular vestibular utilizando una fresa multilaminada cilíndrica de alta velocidad con refrigeración. C) Radiografía periapical que evidencia la retropreparación. D) Colocación del cemento biocerámico NeoPutty®. E) Compactación del biocerámico dentro del conducto. F) Imagen clínica de obturación retrógrada finalizada. G) Radiografía periapical que evidencia el adecuado sellado del biocerámico. H) Reposición y sutura del colgajo.

A las 24 y 48 horas se controló al paciente, quien no refirió complicaciones posteriores a la intervención quirúrgica. A los 14 días, se mantuvo asintomático, y retornó a su odontólogo referidor para continuar su tratamiento protésico. A los 7 meses, se le instaló una prótesis parcial removible provisional. Al examen ra-

diográfico y tomográfico, se observaron signos de reparación radicular. A los 12 meses, se observaron tejidos blandos saludables; y al examen radiográfico y tomográfico, se observó aposición de tejido óseo sobre el material biocerámico, así como estabilidad del mismo (figura 3).

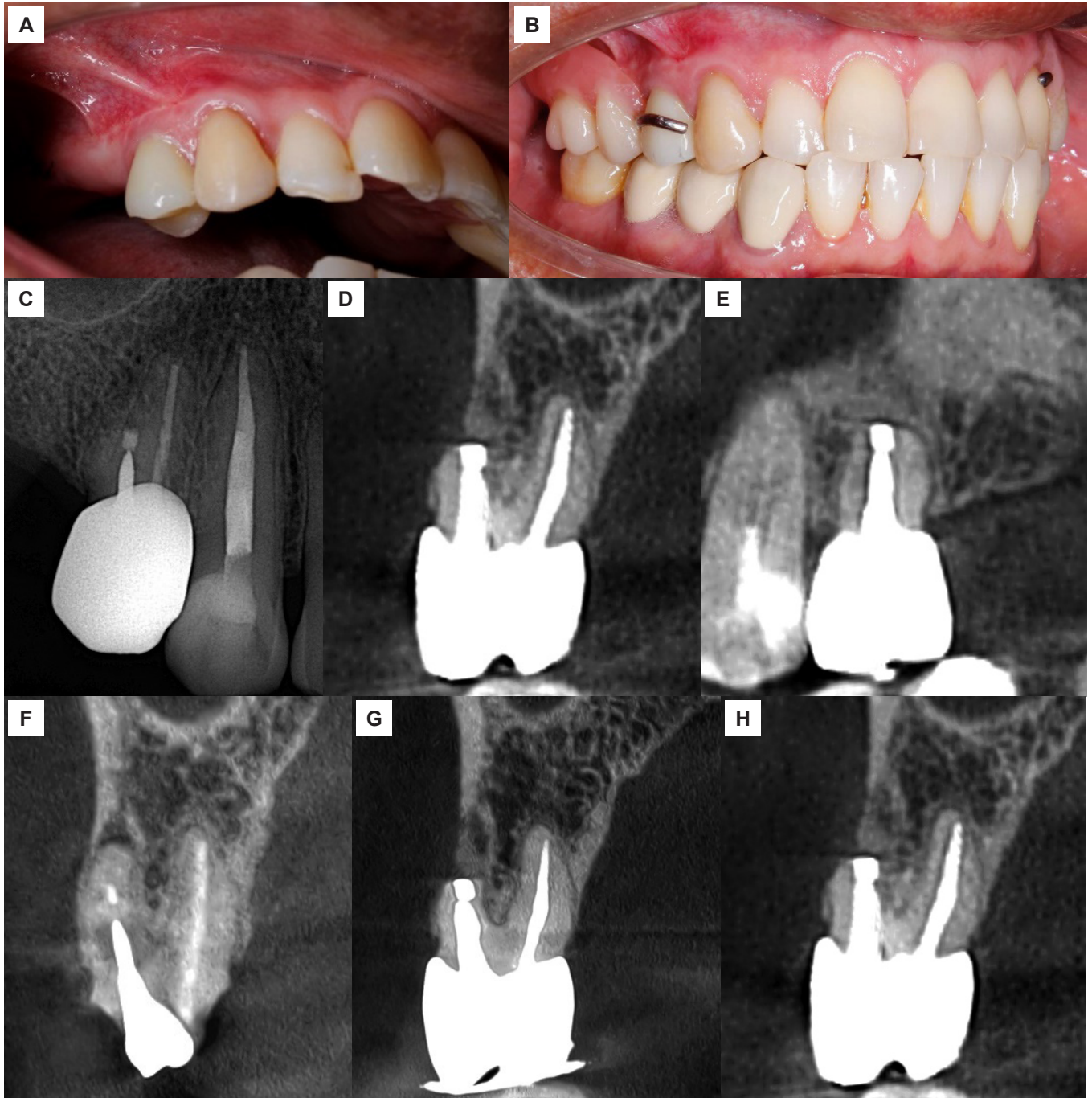


Figura 3. A) Rehabilitación definitiva con corona de zirconio. B) Rehabilitación con prótesis parcial removible tipo provisional. C) Radiografía periapical de control a los 12 meses. D) Tomografía de control a los 12 meses (corte coronal). E) Tomografía de control a los 12 meses (corte sagital). F) Tomografía de corte coronal inicial. G) Tomografía de control a los 7 meses (corte coronal). H) Tomografía de control a los 12 meses (corte coronal).

DISCUSIÓN

La microcirugía endodóntica con NeoPutty® logró la resolución completa de la periodontitis apical. Este

procedimiento, considerado para preservar un diente tratado endodónticamente, presenta una tasa de éxito del 74 %, optimizando los resultados mediante el uso del microscopio operatorio y cemento biocerámico (16).

Un poste intrarradicular metálico podría considerarse un factor negativo en la reparación periapical debido a los riesgos inherentes al material por descementación o filtración coronal (17). La microcirugía apical endodóntica es un procedimiento aplicable en molares; sin embargo, se indica con mayor frecuencia en incisivos y premolares superiores que presentan poste metálico, debido al riesgo de debilitamiento excesivo o fractura del órgano dental durante su remoción (16). Un estudio menciona que los premolares superiores con presencia de poste tienen un 66,7 % de éxito posterior a la cirugía apical, con una tasa de reparación del 75,8 % a los 10-13 años (18).

El material de obturación retrógrada empleado fue el cemento biocerámico NeoPutty®. El MTA® ha sido el cemento más utilizado; sin embargo, su consistencia arenosa dificulta la manipulación (6). Esto ha impulsado el desarrollo de nuevos materiales de silicato dicálcico que mantienen las propiedades de los materiales bio-cerámicos anteriores y superan sus desventajas. Este es el caso del cemento NeoPutty®, que es resistente al lavado, tiene una consistencia de masilla, y es de fácil manipulación y colocación en el sitio operatorio; no obstante, hasta el momento, no existe información publicada sobre su aplicación en microcirugía apical (6, 15).

Un estudio reciente comparó las propiedades de NeoPutty® con las de ProRoot MTA® y Biodentine®, dos cementos biocerámicos de uso común, obteniendo que el primero tiene propiedades físicas y mecánicas similares o mejores que los otros dos, incluyendo una mayor resistencia a la compresión, un mejor tiempo de fraguado y una menor solubilidad (12). Estas características favorecen el procedimiento de la microcirugía apical.

Por otro lado, la literatura menciona que NeoPutty® tiene resultados similares respecto a la viabilidad celular, la migración y la adhesión celular en comparación con Biodentine®, dándole un gran potencial para utilizarlo como material de reparación endodóntico (18, 19). Otro

estudio mostró que NeoPutty® tiene mayor citocompatibilidad que Putty EndoSequence BC RRM® en células del ligamento periodontal (15). Asimismo, Tez et al. (20) reportaron que NeoPutty® aumenta la capacidad de regeneración tisular al inducir la expresión del factor de crecimiento endotelial vascular. Una revisión resalta que no se han encontrado diferencias significativas en la reparación periapical entre las variedades de materiales para el sellado apical (6, 17).

El caso presentado evidencia el éxito de la microcirugía endodóntica mediante el uso de NeoPutty® como cemento biocerámico de retroobtusión. El seguimiento clínico a los 12 meses lo confirma, reportándose ausencia de dolor e inflamación, y restablecimiento de la función, mientras que la evaluación radiográfica y tomográfica evidenció la eliminación de la periodontitis apical y una regeneración ósea visible.

Los 12 meses de control postoperatorio fueron suficientes para evidenciar reparación de la lesión periapical preexistente. Es importante resaltar que, en este reporte, se ha empleado un cemento biocerámico poco estudiado, y que se requiere evidencia publicada para reafirmar su efectividad.

CONCLUSIONES

En este caso clínico, se encontró que la microcirugía endodóntica realizada en un diente restaurado con poste y diagnosticado con periodontitis apical mostró resultados favorables, evitando las complicaciones que podrían derivarse de la remoción del poste. Durante el seguimiento, el empleo del cemento biocerámico NeoPutty® se asoció con signos de reparación de los tejidos periapicales, lo que evidencia su utilidad en este procedimiento. Sin embargo, al tratarse de un único caso, estos hallazgos deben interpretarse con cautela y no extrapolarse como una recomendación general de tratamiento.

Conflicto de intereses:

Los autores declaran no tener conflicto de intereses.

Financiamiento:

Autofinanciado.

Aprobación de ética:

El paciente aprobó mediante consentimiento informado la publicación del caso.

Contribución de autoría:

CFCP: conceptualización, recursos, redacción del borrador original, redacción (revisión y edición).

MMVA: conceptualización, supervisión, redacción (revisión y edición).

ELCDN: conceptualización, recursos.

AAM: conceptualización, supervisión.

Correspondencia:

Claudia Fernanda Carbajal Pimentel

✉ E202310588@upc.edu.pe

REFERENCIAS

- Bucchi C, Rosen E, Taschieri S. Non-surgical root canal treatment and retreatment versus apical surgery in treating apical periodontitis: a systematic review. *Int Endod J* [Internet]. 2023; 56(S3): 475-486. Disponible en: <https://doi.org/10.1111/iej.13793>
- Bouillaguet S, Manoel D, Girard M, Louis J, Gaia N, Leo S, et al. Root microbiota in primary and secondary apical periodontitis. *Front Microbiol* [Internet]. 2018; 9: 2374. Disponible en: <https://doi.org/10.3389/fmicb.2018.02374>
- Tibúrcio-Machado CS, Michelon C, Zanatta FB, Gomes MS, Marin JA, Bier CA. The global prevalence of apical periodontitis: a systematic review and meta-analysis. *Int Endod J* [Internet]. 2021; 54(5): 712-735. Disponible en: <https://doi.org/10.1111/iej.13467>
- Setzer FC, Kratchman SI. Present status and future directions: surgical endodontics. *Int Endod J* [Internet]. 2022; 55(S4): 1020-1058. Disponible en: <https://doi.org/10.1111/iej.13783>
- Baseri M, Radmand F, Milani AS, Gavvani LF, Salehnia F, Dianat O. The effect of periapical lesion size on the success rate of different endodontic treatments: a systematic review and meta-analysis. *Evid Based Dent* [Internet]. 2023; 24(1): 43. Disponible en: <https://doi.org/10.1038/s41432-023-00851-1>
- Pinto D, Marques A, Pereira JF, Palma PJ, Santos JM. Long-term prognosis of endodontic microsurgery - A systematic review and meta-analysis. *Medicina* [Internet]. 2020; 56(9): 447. Disponible en: <https://doi.org/10.3390/medicina56090447>
- Dong X, Xu X. Bioceramics in endodontics: updates and future perspectives. *Bioengineering* [Internet]. 2023; 10(3): 354. Disponible en: <https://doi.org/10.3390/bioengineering10030354>
- Montero-Miralles P, Ibáñez-Barranco R, Cabanillas-Balsera D, Areal-Quecuty V, Sánchez-Domínguez B, Martín-González J, et al. Biomaterials in periapical regeneration after microsurgical endodontics: a narrative review. *J Clin Exp Dent* [Internet]. 2021; 13(9): e935-e940. Disponible en: <https://doi.org/10.4317/jced.58651>
- Janini AC, Bombarda GF, Pelepenko LE, Marciano MA. Antimicrobial activity of calcium silicate-based dental materials: a literature review. *Antibiotics* [Internet]. 2021; 10(7): 865. Disponible en: <https://doi.org/10.3390/antibiotics10070865>
- Silva EC, Pradelli JA, Da Silva GF, Cerri PS, Tanomaru-Filho M, Guerreiro-Tanomaru JM. Bio-compatibility and bioactive potential of NeoPUTTY calcium silicate-based cement: an in vivo study in rats. *Int Endod J* [Internet]. 2024; 57(6): 713-726. Disponible en: <https://doi.org/10.1111/iej.14054>
- Acharya S, Raghunath N, Mallikarjun RM, Nalawade T, Gurunathan D, Godhi BS. Bioactive biosilicate cements in pediatric dentistry - A review of the latest materials. *J Pharm Bioallied Sci* [Internet]. 2024; 16(suppl 2): S1057-S1063. Disponible en: https://doi.org/10.4103/jpbs.jpbs_1235_23
- Lozano-Guillén A, López-García S, Rodríguez-Lozano FJ, Sanz JL, Lozano A, Llena C, et al. Comparative cytocompatibility of the new calcium silicate-based cement NeoPutty versus NeoMTA Plus and MTA on human dental pulp cells: an in vitro study. *Clin Oral Investig* [Internet]. 2022; 26(12): 7219-7228. Disponible en: <https://doi.org/10.1007/s00784-022-04682-9>
- Tawfeek HA, El-Bardissy AA, Abou El-Yazeed M, Youssef R, Abd Alsamad AM. Clinical and radiographic evaluation of NeoMTA versus conventional white mineral trioxide aggregate in revascularization of non-vital immature permanent anterior teeth (a randomized controlled trial). *BDJ Open* [Internet]. 2023; 9: 17. Disponible en: <https://doi.org/10.1038/s41405-023-00143-x>
- Alqahtani AS, Alsuhaibani NN, Sulimany AM, Bawazir OA. NeoPUTTY® versus NeoMTA 2® as a pulpotomy medicament for primary molars: a randomized clinical trial. *Pediatr Dent* [Internet]. 2023; 45(3): 240-244. Disponible en: <https://www.ingentaconnect.com/content/aapd/pd/2023/00000045/00000003/art00008;jsessionid=1yd8v2hoi9h4g.x-ic-live-01>
- Sun Q, Meng M, Steed JN, Sidow SJ, Bergeron BE, Niu LN, et al. Manoeuvrability and biocompatibility of endodontic tricalcium silicate-based putties. *J Dent* [Internet]. 2021; 104: 103530. Disponible en: <https://doi.org/10.1016/j.jdent.2020.103530>
- Stueland H, Ørstavik D, Handal T. Treatment outcome of surgical and non-surgical endodontic retreatment of teeth with apical periodontitis. *Int Endod J* [Internet]. 2023; 56(6): 686-696. Disponible en: <https://doi.org/10.1111/iej.13914>
- Ng YL, Gulabivala K. Factors that influence the outcomes of surgical endodontic treatment. *Int*

- Endod J [Internet]. 2023; 56(S2): 116-139. Disponible en: <https://doi.org/10.1111/iej.13896>
18. Truschneegg A, Rugani P, Kirnbauer B, Kqiku L, Jakse N, Kirmeier R. Long-term follow-up for apical microsurgery of teeth with core and post restorations. J Endod [Internet]. 2020; 46(2): 178-183. Disponible en: <https://doi.org/10.1016/j.joen.2019.11.002>
 19. Saber SM, Gomaa SM, Elashiry MM, El-Banna A, Schäfer E. Comparative biological properties of resin-free and resin-based calcium silicate-based endodontic repair materials on human periodontal ligament stem cells. Clin Oral Investig [Internet]. 2023; 27(11): 6757-6768. Disponible en: <https://doi.org/10.1007/s00784-023-05288-5>
 20. Tez BÇ, Eliaçık BB, Taşlı PN, Yılmaz H, Şahin F. Biocompatibility and cytotoxicity of pulp-capping materials on DPSCs, with marker mRNA expressions. Int Dent J [Internet]. 2024; 74(5): 1064-1077. Disponible en: <https://doi.org/10.1016/j.identj.2024.04.006>