



Rehabilitación oral integral con flujo digital y analógico en un paciente con pérdida de estructura dentaria generalizada: reporte de caso


Comprehensive oral rehabilitation using digital and analog workflows in a patient with generalized loss of tooth structure: a case report

Reabilitação oral integral com fluxo digital e analógico em paciente com perda generalizada de estrutura dentária: relato de caso

 **Liz Karina Altamirano-Condori**^{1, a},

 **Otto Paul Loechle-Verde**^{1, b, c},

 **Mary Isabel Fukuhara-Nakama**^{1, d, e},

 **Hanz Olivera Chacón**^{1, c, e, f}

¹ Universidad Peruana Cayetano Heredia. Lima, Perú.

^a Cirujano dentista.

^b Maestro en Estomatología con mención en Rehabilitación Oral.

^c Especialista en Rehabilitación Oral.

^d Maestro en Educación con mención en Docencia e Investigación en Educación Superior.

^e Maestro en Estomatología.

^f Especialista en Implantología Oral.

RESUMEN

Se describe la secuencia de una rehabilitación oral integral en una paciente con pérdida generalizada de estructura dental; asimismo, se destaca la importancia de restablecer las funciones del sistema estomatognático mediante un abordaje multidisciplinar. El caso corresponde a una mujer de 57 años con diagnóstico de disarmonía oclusal, atrición generalizada por parafunción, apiñamiento dental leve, restauraciones en mal estado, lesiones cariosas y edentulismo parcial inferior. El tratamiento se realizó en dos fases: inicialmente se empleó un mini-JIG estético y se estabilizó la oclusión mediante incremento de la dimensión vertical con resinas estampadas. Posteriormente, se confeccionaron carillas, *vonlays* y coronas sobre implantes en el maxilar superior, y una prótesis parcial removible en el maxilar inferior. El tratamiento concluyó con la instalación de una férula oclusal de protección. La combinación de técnicas analógicas y digitales permitió restaurar la función y estética de la paciente.

Palabras clave: rehabilitación bucal; prótesis e implantes; dimensión vertical; flujo digital; CAD-CAM.

Recibido: 03-04-2025

Aceptado: 28-08-2025

En línea: 30-12-2025



Artículo de acceso abierto

© Los autores

Citar como:

Altamirano-Condori LK, Loechle-Verde O, Fukuhara-Nakama M, Olivera H. Rehabilitación oral integral con flujo digital y analógico en un paciente con pérdida de estructura dentaria generalizada: reporte de caso. Rev Estomatol Heredia. 2025; 35(4): 369-377. DOI: 10.20453/reh.v35i4.6407

ABSTRACT

The sequence of a comprehensive oral rehabilitation is described in a patient with generalized loss of tooth structure, highlighting the importance of restoring stomatognathic system function through a multidisciplinary approach. The patient was a 57-year-old woman diagnosed with occlusal disharmony, generalized attrition due to parafunction, mild dental crowding, defective restorations, carious lesions, and partial mandibular edentulism. Treatment was performed in two phases: initially, an esthetic mini-JIG was used, and occlusion was stabilized by increasing the vertical dimension using stamped composite resins restorations. In the second phase, veneers, vonlays, and implant-supported crowns were placed in the maxilla, along with a removable partial denture in the mandible, followed by delivery of a protective occlusal splint. The combination of analog and digital techniques allowed for the restoration of both function and esthetics.

Keywords: oral rehabilitation; prostheses and implants; vertical dimension; digital workflow; CAD-CAM.

RESUMO

Descreve-se a sequência de uma reabilitação oral integral em uma paciente com perda generalizada de estrutura dentária, destacando a importância do restabelecimento das funções do sistema estomatognático por meio de uma abordagem multidisciplinar. O caso refere-se a uma mulher de 57 anos de idade com diagnóstico de desarmonia oclusal, atrição generalizada por parafunção, apinhamento dentário leve, restaurações em condições inadequadas, lesões cáries e edentulismo parcial inferior. O tratamento foi realizado em duas fases: inicialmente, utilizou-se um mini-JIG estético e procedeu-se à estabilização oclusal por meio do aumento da dimensão vertical de conveniência com resinas estampadas; posteriormente, foram realizadas facetas, *vonlays* e coroas sobre implantes no maxilar superior, bem como uma prótese parcial removível no maxilar inferior, finalizando-se com a instalação de uma placa oclusal de proteção. A combinação de técnicas analógicas e digitais possibilitou a restauração da função e da estética da paciente.

Palavras-chave: reabilitação oral; prótese e implantes; dimensão vertical; fluxo digital; CAD-CAM.

INTRODUCCIÓN

El sistema estomatognático constituye una de las estructuras más complejas y especializadas del cuerpo humano. Su correcto funcionamiento depende de la interacción coordinada entre músculos, ligamentos, dientes, la articulación temporomandibular y un sofisticado sistema neuromuscular (1).

La pérdida de estructura dental compromete este equilibrio, lo que genera con frecuencia alteraciones en la dimensión vertical (DV), el plano oclusal y la guía anterior, así como interferencias oclusales (2). Si bien el sistema estomatognático posee cierta capacidad de adaptación frente a alteraciones funcionales y estructurales, pueden desencadenarse diversas patologías cuando estas superan el límite adaptativo del paciente (3).

En estos casos, la rehabilitación requiere un diagnóstico preciso y una planificación integral para restablecer la función y la armonía del sistema. Para este fin, herramientas como el JIG estético resultan de gran utilidad,

ya que permiten evaluar la futura DV y aportar parámetros estéticos y funcionales que facilitan la confección de prótesis temporales previas al tratamiento protésico definitivo (4).

La incorporación de la tecnología CAD/CAM ha optimizado la atención clínica al ofrecer mayor comodidad al paciente, precisión en la elaboración de las restauraciones y reducción del tiempo de trabajo (5, 6). El flujo de trabajo mixto, que combina tecnología digital y analógica, favorece la eficiencia clínica, optimiza la comunicación interdisciplinaria y facilita la transición progresiva hacia un entorno totalmente digital (7), al mantener ajustes y precisiones clínicamente aceptables en restauraciones parciales y completas (8).

Este reporte de caso describe la secuencia de una rehabilitación oral integral en un paciente con pérdida de estructura dental. Se destaca la importancia de restablecer las funciones del sistema estomatognático mediante una combinación estratégica de técnicas analógicas y

digitales, lo cual repercute positivamente en el resultado clínico y en la satisfacción del paciente.

PRESENTACIÓN DEL CASO

Paciente femenina de 57 años, en aparente buen estado general y sin antecedentes sistémicos relevantes, que acudió al servicio de rehabilitación oral del Centro Dental Docente de la Universidad Peruana Cayetano

Heredia. El motivo de consulta está relacionado con la preocupación de la paciente por poder masticar adecuadamente y mejorar sus problemas dentales.

El examen clínico intraoral evidenció pérdida de estructura dental generalizada por atrición en piezas antero-superiores e inferiores relacionada con hábitos parafuncionales (bruxismo), así como apiñamiento dental leve, múltiples restauraciones en mal estado, lesiones cariosas y edentulismo parcial inferior (figuras 1A-1F).

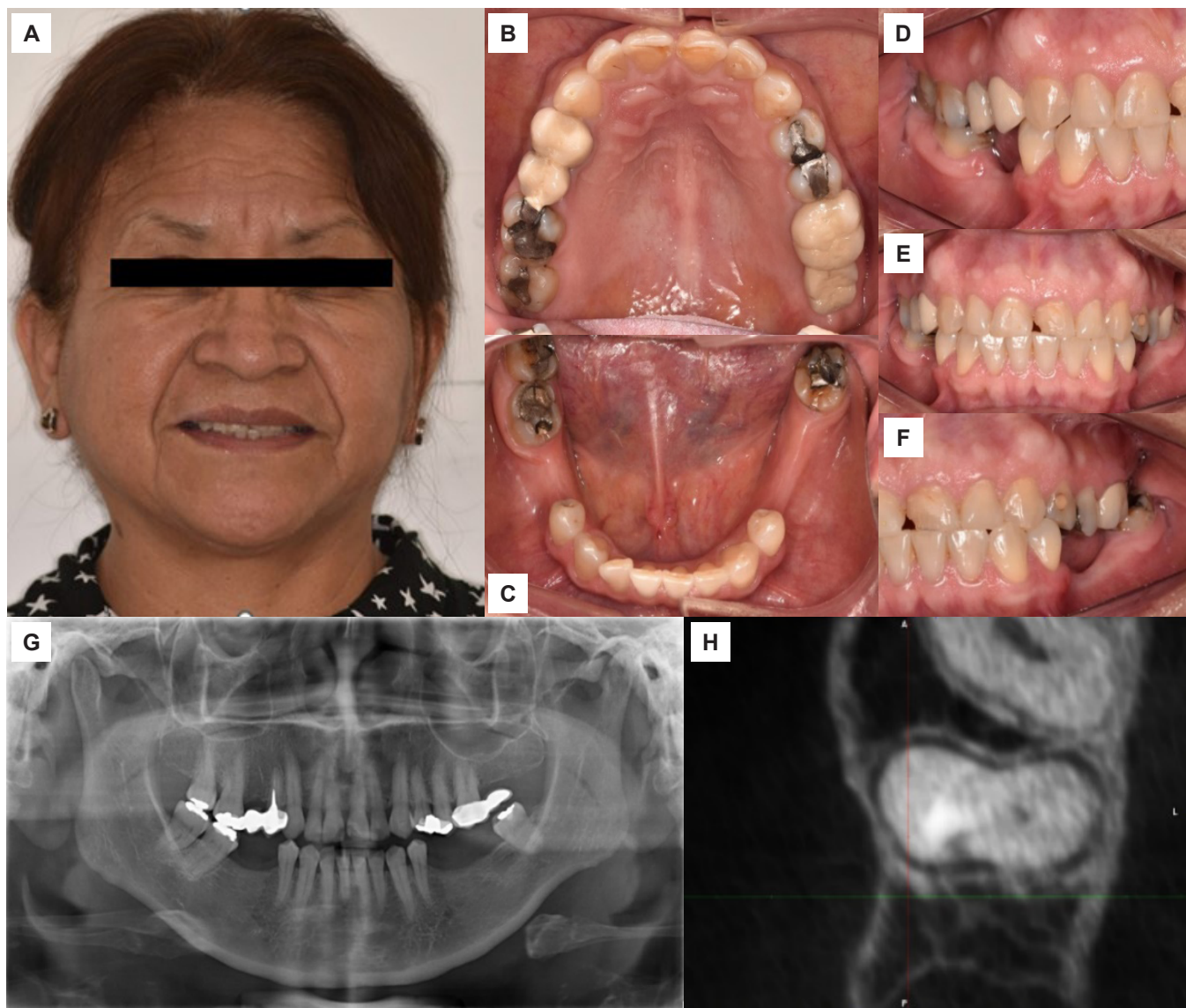


Figura 1. Fotografías y exámenes auxiliares. A) Imagen extraoral. B) Vista oclusal del maxilar superior. C) Vista oclusal del maxilar inferior. D) Vista lateral derecha. E) Vista en máxima intercuspidad. F) Vista lateral izquierda. G) Radiografía panorámica. H) Tomografía de la pieza 14 (vista coronal).

El plan diagnóstico incluyó: registro fotográfico, radiografía panorámica y periapicales, montaje de modelos de estudio en articulador semiajustable (ASA), análisis de la

dimensión vertical (DV), diseño digital de sonrisa (DSD), planimetría, encerado diagnóstico, análisis tomográfico, exámenes auxiliares e interconsultas (figuras 1 y 2).

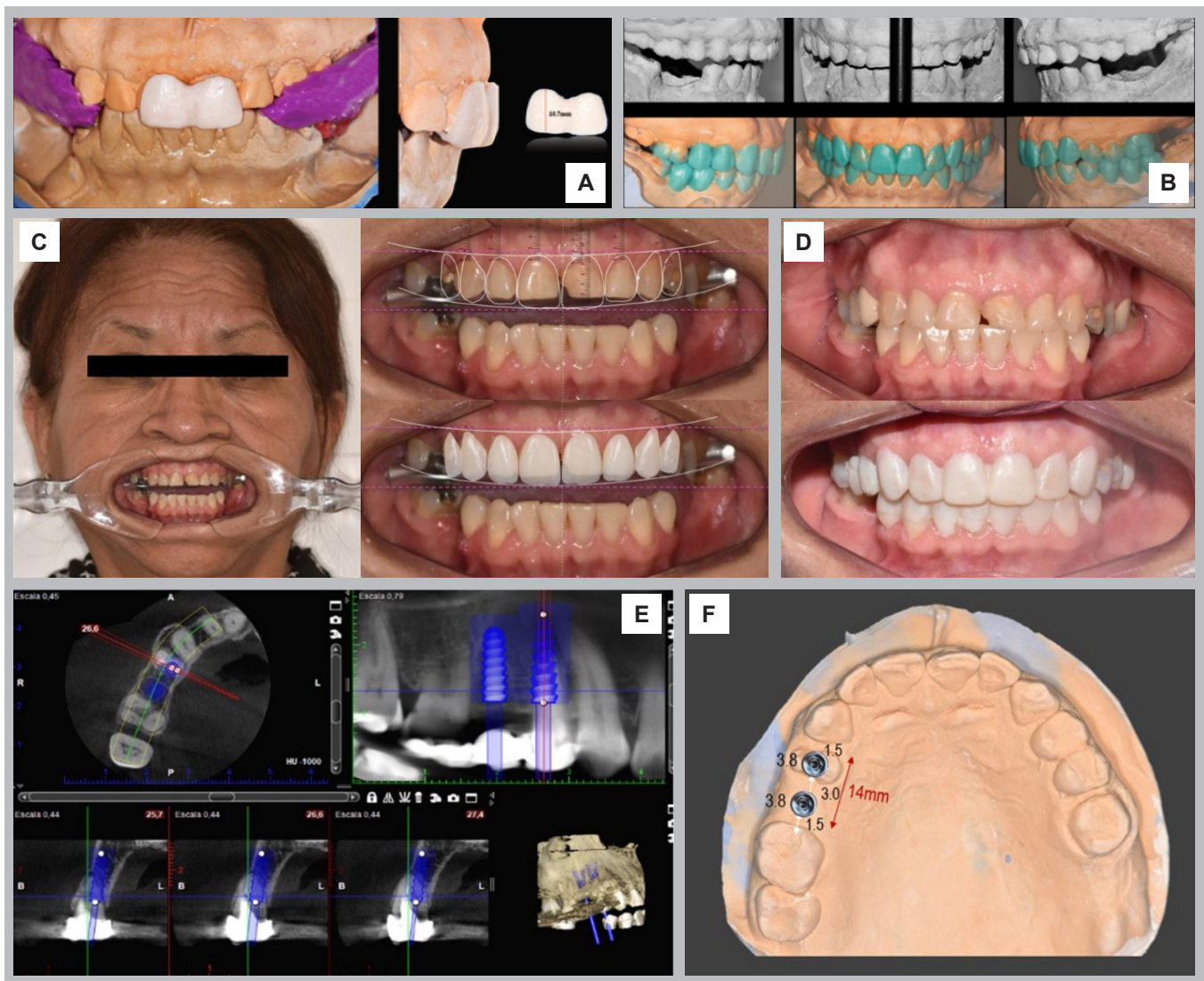


Figura 2. A) Determinación de la dimensión vertical-JIG. B) Montaje en articulador semiajustable. C) Diseño digital de sonrisa. D) *Mock-up*. E) Planificación de implantes. F) Planimetría.

En el examen radiográfico se observó neumatización alveolar de ambos senos maxilares, imágenes radiopacas compatibles con material restaurador en piezas 16, 17, 24, 25, 38, 47 y 48, y prótesis fija en mal estado en piezas 14 y 26. Además, la pieza 14 presentó una imagen radiopaca compatible con tratamiento de conductos previo incompleto y espigo colado (figura 1G). En la vista coronal de la tomografía, se encontró una línea de fisura distal a nivel del tercio medio radicular (figura 1H).

La evaluación de la DV se realizó con un JIG adaptado sobre los incisivos centrales superiores (figura 2A), el cual permitió establecer parámetros estéticos y funcionales, además de servir como registro intermaxilar (RIM) para el montaje de los modelos de estudio en ASA (figura 2B). Con ayuda del DSD (figura 2C) y del mini-JIG estético, se confeccionaron un encerado diagnóstico y un *mock-up* (figura 2D) para la previsualización y aprobación por parte de la paciente.

El diagnóstico definitivo fue salud periodontal con periodonto intacto y fenotipo grueso plano, defecto de reborde tipo Seibert III en zonas edéntulas, caries recurrentes en piezas 24, 25, 26, 38, 47 y 48, atrición en piezas 13, 12, 11, 21, 22, 23, 31, 32, 33, 41, 42 y 43, tratamiento de conductos previo en pieza 14 y disarmonía oclusal.

TRATAMIENTO

Fase inicial

Tras la firma del consentimiento informado, se procedió a la desfocalización y estabilización oclusal. Se retiraron las prótesis fijas deterioradas de las piezas 14 y 26, y se reemplazaron las restauraciones antiguas por resina compuesta en las piezas 16, 17, 24, 25, 38, 47 y 48. En el área de periodoncia, se realizó la exodoncia de la pieza 14. Luego, se restauraron los bordes incisales de las piezas anteroinferiores y se confeccionaron resinas estampa-

das en las piezas anterosuperiores para restablecer la guía anterior. La pieza 26 fue retallada y rehabilitada temporalmente. Posteriormente, se instaló una prótesis removible provisional en el maxilar inferior.

Fase definitiva

Fase quirúrgica

Previo planificación, en el área de periodoncia se colocaron implantes a nivel de las piezas 14 y 15 (figuras 2E y 2F), acompañados de regeneración ósea guiada.

Fase de rehabilitación oral

Se prepararon las piezas 13 a 23 para la colocación de carillas vestibulares, mientras que las piezas 24 y 25 fueron preparadas para restauraciones tipo *vonlay*. Estas últimas están indicadas en premolares con suficiente esmalte, y consisten en una combinación de una incrustación tipo *vonlay* y una carilla extendida hacia la zona bucal (9) (figuras 3A y 3B). La impresión digital se efectuó con escáner intraoral Virtuo Vivo (Straumann®), lo que generó un archivo STL procesado en el *software* Exocad para el diseño y confección de las restauraciones (figura 3C).

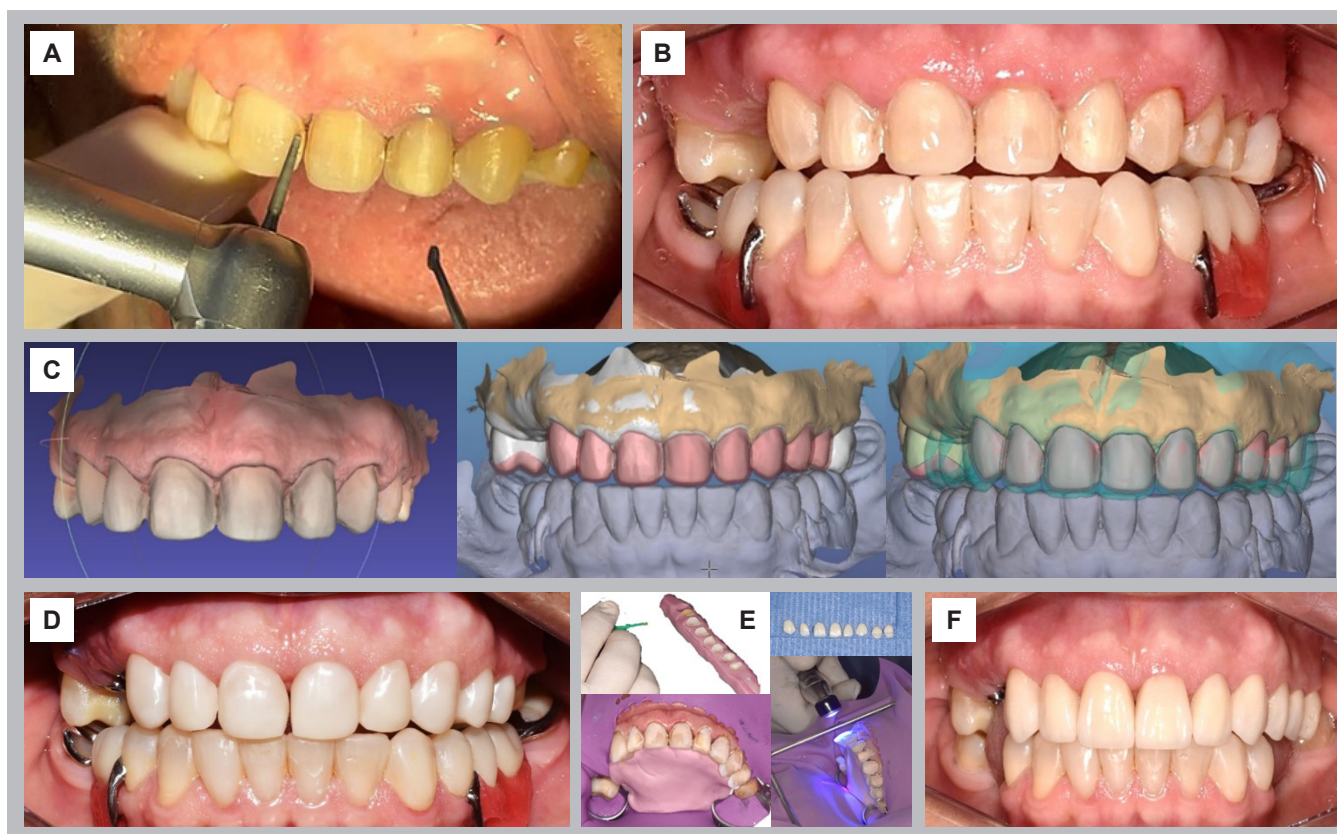


Figura 3. A) Tallado de piezas dentarias para carillas. B) Vista frontal de las preparaciones dentarias. C) Archivo STL de carillas y *vonlays*. D) Prueba de las restauraciones. E) Protocolo de cementación. F) Carillas y *vonlays* cementadas.

Tras la toma de color del sustrato, las carillas y las restauraciones tipo *vonlay* fueron fresadas en disilicato de litio (e.max CAD®, Ivoclar Vivadent). Para mejorar la caracterización de los bordes incisales, se agregó feldspato mediante la técnica *cut-back*. Después, se realizó la prueba clínica (figura 3D) y se procedió a la cementación mediante técnicas adhesivas (figuras 3E y 3F).

Finalizado el período de osteointegración de los implantes, se inició el manejo de tejidos blandos con coronas provisionales de acrílico termocurado sobre pilares temporales de titanio (figura 4A). Durante seis semanas, se realizaron incrementos periódicos de resina fotopolimerizable para conformar progresivamente el perfil de emergencia (figura 4B) (10).

La transferencia de la plataforma del implante y el perfil de emergencia se realizaron con la técnica de cubeta abierta, mediante el uso de postes de impresión personalizados con resina fluida a partir de las coronas provisionales previamente adaptadas (figura 4C) (11).

Para la confección de las coronas definitivas de zirconio monolíticas (ZirCAD®, Ivoclar Vivadent) sobre los implantes y sobre la pieza 26, se empleó un flujo híbrido (analógico y digital). Se obtuvo un modelo en yeso extraduro tipo IV, el cual fue escaneado para el diseño y fabricación de las restauraciones en el laboratorio (figura 4D). Tras la verificación clínica del asentamiento y el ajuste oclusal, las coronas fueron cementadas extraoralmente sobre las bases de titanio con técnicas adhesivas y,

posteriormente, atornilladas sobre los implantes según las indicaciones del fabricante (figura 4E).

En el maxilar inferior, la rehabilitación se completó con una prótesis parcial removible dentosoportada (figuras 4F y 4G). Se realizaron controles protésicos a los 3, 7 y 15 días. Luego, se confeccionó una férula oclusal de protección, fabricada con resina impresa a partir de registros digitales (figuras 4H y 4I).

Seguimiento y resultados

La paciente acudió a controles periódicos durante tres meses, lapso en el cual se realizaron los ajustes correspondientes. Durante este período, no se reportaron complicaciones (figuras 4G y 4J).

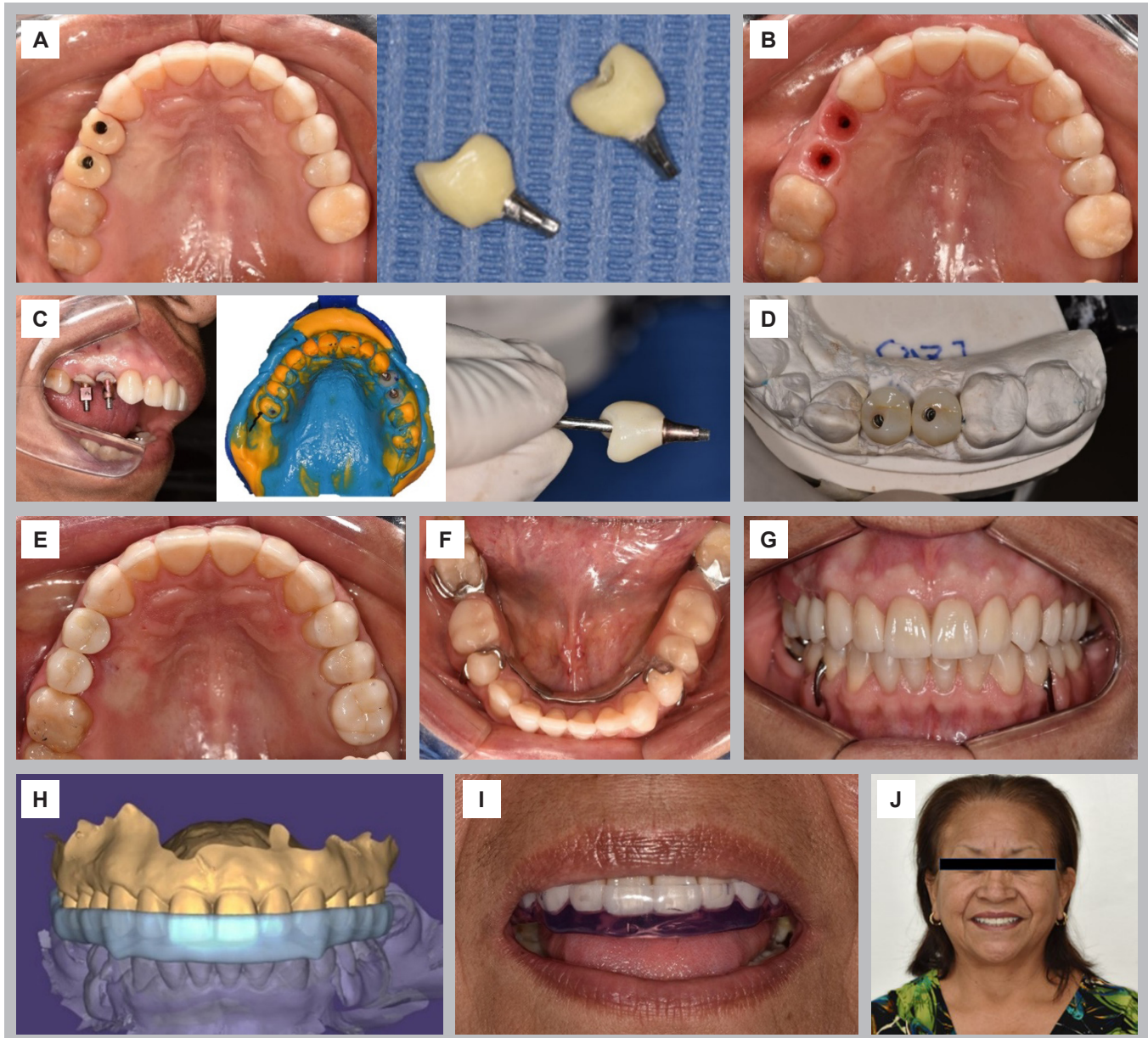


Figura 4. A) Coronas provisionales. B) Vista oclusal de la conformación del perfil de emergencia. C) Transferencia a nivel de la plataforma del implante y del perfil de emergencia. D) Corona definitiva cemento-atornillada de zirconio monolítico. E) Vista oclusal de coronas definitivas sobre base de titanio. F) Vista oclusal inferior de prótesis parcial removible en boca. G) Imagen intraoral de restauraciones adhesivas, coronas sobre implantes y prótesis removible instaladas en boca. H) Diseño digital de la férula oclusal. I) Férula oclusal instalada. J) Imagen extraoral del paciente con tratamiento rehabilitador finalizado.

DISCUSIÓN

La rehabilitación oral completa es un procedimiento complejo que requiere la participación coordinada de diversas especialidades. Para alcanzar resultados predecibles y satisfactorios, es esencial realizar un diagnóstico preciso y establecer un plan de tratamiento coherente con este (12).

En los últimos años, el flujo digital ha demostrado mejorar la eficiencia clínica y la satisfacción del paciente; sin embargo, su elevado costo y la necesidad de capacitación especializada limitan su implementación generalizada (13). En este caso, la disponibilidad de equipamiento y la necesidad de equilibrar la precisión, la eficiencia y la viabilidad clínica determinaron la elección de un flujo de trabajo híbrido que combinó recursos digitales y analógicos.

Zavolski et al. (7) reportan un caso de rehabilitación oral con un abordaje multidisciplinario mediante flujo híbrido como una propuesta de transición hacia la odontología digital. En dicho estudio emplearon tecnología digital para el diseño de la sonrisa, la planificación de los implantes y la obtención de coronas y carillas anteriores de disilicato de litio, lo cual coincide con nuestro reporte. Asimismo, utilizaron el flujo híbrido para la realización de coronas en piezas posteriores: la impresión y la obtención de los modelos se ejecutaron digitalmente, mientras que el procedimiento de laboratorio de estas coronas metal-cerámicas se realizó de forma convencional. Cabe señalar que dicha investigación emplea restauraciones libre de metal solo para el sector anterior; a pesar que la literatura respalda su uso también en piezas posteriores (14), las coronas metal-cerámicas sigue siendo una alternativa de tratamiento vigente.

Por su parte, Alresheedi (15) reportó el manejo clínico con flujo híbrido en la rehabilitación oral de un paciente, similar al presente caso. En su estudio, utilizaron flujo digital en el diseño de la sonrisa, la planificación de la cirugía periodontal y la confección de la guía quirúrgica. La rehabilitación en el sector anterior se realizó con coronas de disilicato de litio, mientras que la zona posterior se rehabilitó con coronas monolíticas de zirconio y coronas atornilladas para implantes, para finalizar con una férula de protección. Una diferencia evidente es que los modelos de diagnósticos y el encerado fueron realizados digitalmente, a diferencia de nuestro caso, en el que se efectuaron de manera convencional.

Es importante destacar que el trabajo con flujo híbrido puede incluir una serie de combinaciones entre lo digital y lo convencional, de acuerdo con las condiciones clínicas del paciente, la disponibilidad de la tecnología y la habilidad del clínico. Si bien la tecnología digital simplifica múltiples procedimientos, no todos los pasos de la rehabilitación pueden ejecutarse exclusivamente de esta manera. El dominio de las técnicas analógicas sigue

siendo necesario para integrarlas con el flujo digital en un proceso sinérgico orientado a restablecer la salud oral del paciente (7, 13, 16).

En relación con las restauraciones parciales, la inclusión de carillas y *vonlays* fresadas en disilicato de litio está respaldada por su buen desempeño clínico. En este sentido, diversos autores como Guachetá et al. (17) y El-Naggar et al. (18) afirman que las restauraciones tipo *vonlay* con bloques Emax CAD® muestran una adaptación marginal clínicamente aceptable y constituyen una alternativa más conservadora para premolares, con una resistencia a la fractura superior a las fuerzas de la masticación (19).

Se planificaron, además, dos coronas cemento-atornilladas, alternativa que combina las ventajas de las restauraciones cementadas y las atornilladas, tales como el ajuste pasivo, la cementación extraoral, la mínima alteración de los tejidos blandos, una mejor estética y la posibilidad de reversibilidad (20). Asimismo, se ha demostrado que las coronas monolíticas de zirconio sobre bases de titanio ofrecen resultados favorables con mínimas complicaciones mecánicas y técnicas (21). Para reducir el riesgo de fracaso en restauraciones implantosoportadas, especialmente en pacientes con hábitos parafuncionales, se indicó el uso de férula de protección (22).

Una limitación en el manejo de este caso fue la falta de volumen óseo en el maxilar inferior, motivo por el cual se optó por una prótesis parcial removible. En condiciones ideales de tiempo y presupuesto, se habría considerado una regeneración ósea previa a la colocación de una prótesis fija sobre implantes, lo que brindaría mayor eficacia masticatoria y estética al paciente. Adicionalmente, el acceso limitado a tecnología digital, así como la falta de experiencia en su manejo, condicionaron el uso de procedimientos analógicos en etapas que, de otro modo, habrían podido ejecutarse de forma digital.

En síntesis, este caso evidencia que la integración estratégica de técnicas digitales y analógicas, adaptada a las posibilidades clínicas y logísticas, permite alcanzar resultados funcionales y estéticos satisfactorios. La literatura disponible respalda que, aunque la tecnología digital aporta ventajas notables en precisión, eficiencia y planificación, el dominio de las técnicas convencionales sigue siendo esencial para un abordaje integral y exitoso.

CONCLUSIÓN

Se demuestra que el abordaje multidisciplinario y el uso combinado de técnicas analógicas y digitales facilitan los procedimientos protésicos rehabilitadores. Este enfoque incrementa la predictibilidad, reduce los tiempos clínicos y mejora la satisfacción del paciente al restablecerle la función y la estética del sistema estomatognático.

Conflicto de intereses:

Los autores declaran no tener conflicto de intereses.

Financiamiento:

Autofinanciado.

Aprobación de ética:

Se contó con el consentimiento informado de la paciente para la publicación del presente reporte de caso.

Contribución de autoría:

LKAC: conceptualización, visualización, metodología, redacción de borrador original, redacción (revisión y edición).

OPLV: conceptualización, metodología, redacción de borrador original, redacción (revisión y edición).

MIFN: metodología, visualización, redacción de borrador original, investigación, redacción (revisión y edición).

HOCH: conceptualización, metodología, redacción (revisión y edición).

Correspondencia:

Mary Isabel Fukuhara-Nakama

✉ mary.fukuhara@upch.pe

REFERENCIAS

- Okeson JP. Tratamiento de oclusión y afecciones temporomandibulares. 8.^a ed. Barcelona: Elsevier; 2020.
- Loza-Fernández DA. Oclusión. Vol. 2. Lima: Savia, 2015.
- Alonso AA, Albertini JS, Bechelli AH. Oclusión y diagnóstico en rehabilitación oral. Buenos Aires: Panamericana; 2003.
- Altamiro F. The Esthetic JIG: An original dental appliance for esthetic occlusal vertical dimension rehabilitation. J Cosmet Dent [Internet]. 2019; 34(4): 28-40. Disponible en: <https://go.digitalsmiledesign.com/hubfs/DSD%20Articles/Articles%20by%20others/Artigo%20publicado.pdf>
- Suganna M, Kausher H, Tarek Ahmed S, Sultan Alharbi H, Faraj Alsubaie B, Ds A, et al. Contemporary evidence of CAD-CAM in dentistry: a systematic review. Cureus [Internet]. 2022; 14(11): e31687. Disponible en: <https://doi.org/10.7759/cureus.31687>
- Mistry G, Rathod A, Singh S, Kini A, Mehta K, Mistry R. Digital versus traditional workflows for fabrication of implant-supported rehabilitation: a systematic review. Bioinformation [Internet]. 2024; 20(9): 1075-1085. Disponible en: <https://doi.org/10.6026/9732063002001075>
- Zavolski A, Granville F, Pomini MC, Oliveira FB, Pinheiro LO, Runnacles P, et al. Transitional era: from analogical to digital workflow in oral rehabilitation: a case report. Rev Gaúch Odontol [Internet]. 2021; 69: e20210032. Disponible en: <https://doi.org/10.1590/1981-86372021003220200045>
- Ayres G, Parize H, Mendonça LM, Kubata BR, Tirapelli C. Is the digital workflow more efficient for manufacturing partial-coverage restorations? A systematic review. J Prosthet Dent [Internet]. 2025; 133(6): 1438-1447. Disponible en: <https://doi.org/10.1016/j.prosdent.2023.08.005>
- McLaren EA, Figueira J, Goldstein RE. Vonlays: a conservative esthetic alternative to full-coverage crowns. Compend Contin Educ Dent [Internet]. 2015; 36(4): 282-289. Disponible en: <https://edmlaren.com/store/1/Articles/vonlays.pdf>
- Siadat H, Alikhasi M, Beyabanaki E. Interim prosthesis options for dental implants. J Prosthodont [Internet]. 2017; 26(4): 331-338. Disponible en: <https://doi.org/10.1111/jopr.12421>
- Vieira SN, Lourenço MF, Pereira RC, França EC, Vilaça ÊL, Silveira RR, et al. Conventional and digital impressions for fabrication of complete implant-supported bars: a comparative in vitro study. Materials [Internet]. 2023; 16(11): 4176. Disponible en: <https://doi.org/10.3390/ma16114176>
- Kumar D, Hazra R, Srivastava A, Khattak A, Kalia D. Occlusal forms and philosophies in full mouth rehabilitation: a literature review. IP Ann Prosthodont Restor Dent [Internet]. 2021; 7(2): 79-83. Disponible en: <https://doi.org/10.18231/j.aprd.2021.016>
- Ávila S, García R, Portelles N. El flujo digital en las especialidades en la odontología. Cont Cient [Internet]. 2025; 5(1): 38-49. Disponible en: <https://doi.org/10.48204/2710-7825.6927>
- Uno M, Ishigami H. Replacement of unesthetic posterior metal crowns with monolithic zirconia

- crowns: a case report. *Open J Stomatol* [Internet]. 2023; 13(10): 334-341. Disponible en: <https://doi.org/10.4236/ojst.2023.1310027>
15. Alresheedi B. Digitally guided workflow for the esthetic and prosthetic oral rehabilitation of a patient with excessive gingival display: a case report. *Clin Cosmet Investig Den* [Internet]. 2022; 14: 281-287. Disponible en: <https://doi.org/10.2147/CCIDE.S381639>
 16. Smith Z. From analog to digital: transforming traditional prosthodontic techniques with digital workflows. *J Dent Care* [Internet]. 2024; 1(2): 79-85. Disponible en: <https://www.researchcorridor.org/index.php/jdc/article/view/201/192>
 17. Guachetá L, Stevens CD, Tamayo JA, Murgueitio R. Comparison of marginal and internal fit of pressed lithium disilicate veneers fabricated via a manual waxing technique versus a 3D printed technique. *J Esthet Restor Dent* [Internet]. 2022; 34(4): 715-720. Disponible en: <https://doi.org/10.1111/jerd.12675>
 18. El-Naggar HA, Elkhodary N, Hashem A, Kheiralla L. Evaluation of marginal integrity of lithium disilicate vonlays versus celtra duo vonlays restoring premolars (in vitro study). *Adv Dent J* [Internet]. 2023; 5(2): 276-285. Disponible en: <https://doi.org/10.21608/adjc.2023.171938.1194>
 19. Hasaneen FA, Elbahrawy E, Elsharkawy SM. Marginal adaptation and fracture resistance of vonlays restoring premolars using different ceramic materials: an in-vitro study. *Egypt Dent J* [Internet]. 2024; 70(4): 3477-3492. Disponible en: <https://doi.org/10.21608/edj.2024.298574.3089>
 20. Sarafidou K, Vasileiadi G, Louvrou M, Moldovani E, Koidis P, Kokoti M, et al. Screwmentable implant-supported prostheses: a systematic review. *J Prosthet Dent* [Internet]. 2023; 130(1): 35-47. Disponible en: <https://doi.org/10.1016/j.prosdent.2021.08.027>
 21. Di Fiore A, Stellini E, Monaco C, Yilmaz B. Clinical outcome of monolithic zirconia on bonded or mechanically retained prefabricated titanium-base: a 4-year retrospective study. *J Dent* [Internet]. 2024; 150: 105350. Disponible en: <https://doi.org/10.1016/j.jdent.2024.105350>
 22. Chrcanovic B, Kisch J, Albrektsson T, Wennerberg A. Bruxism and dental implant treatment complications: a retrospective comparative study of 98 bruxer patients and a matched group. *Clin Oral Implants Res* [Internet]. 2017; 28(7): e1-e9. Disponible en: <https://doi.org/10.1111/clr.12844>