


Mantenedor de espacio mediante flujo digital en paciente pediátrico: reporte de caso


Digital workflow for a space maintainer in a pediatric patient: a case report

Mantenedor de espaço por meio de fluxo digital em paciente pediátrico: relato de caso

 Antonieta Pérez-Flores^{1,a},

 Josefina Hunter-Serra^{1,b},

 Camilo Bahamondes-Ferreira^{1,b},

 Fabian Acuña-Silva^{1,b},

 Claudia Fierro-Monti^{1,a}

¹ Universidad de Concepción, Facultad de Odontología. Concepción, Chile.

^a Especialista en Odontopediatría.

^b Cirujano dentista.

RESUMEN

Se explora el uso de la tecnología digital en la odontología pediátrica para fabricar un mantenedor de espacio en un paciente de 6 años con antecedentes de ansiedad dental y miedos relacionados con experiencias previas traumáticas. Mediante un escáner intraoral y un *software* de diseño, se imprimió un modelo digital tridimensional de la arcada dental del paciente, sobre el cual se diseñó y confeccionó el mantenedor de espacio correspondiente. El dispositivo fue elaborado en polimetilmetacrilato mediante un proceso sustractivo de fresado en seco. Esta integración del flujo digital en la atención odontológica ofrece una alternativa menos invasiva y más cómoda para abordar los problemas de salud bucal en niños con ansiedad y temor a la atención odontológica.

Palabras clave: ansiedad; niño; arcada dental; odontología pediátrica; tecnología digital.

ABSTRACT

This case report describes the use of digital technology in pediatric dentistry to fabricate a space maintainer for a 6-year-old patient with dental anxiety and fear related to previous traumatic experiences. An intraoral scanner and computer-aided design software were used to generate a three-dimensional digital model of the dental arch, on which the space maintainer was designed and fabricated. The device was made from polymethyl methacrylate using a subtractive dry-milling process. Incorporating a digital workflow into clinical care may provide a less invasive and more comfortable alternative for managing children with dental anxiety and fear of dental treatment.

Keywords: anxiety; child; dental arch; pediatric dentistry; digital technology.

Recibido: 03-12-2024

Aceptado: 09-06-2025

En línea: 30-12-2025



Artículo de acceso abierto

© Los autores

Citar como:

Pérez-Flores A, Hunter-Serra J, Bahamondes-Ferreira C, Acuña-Silva F, Fierro-Monti C. Mantenedor de espacio mediante flujo digital en paciente pediátrico: reporte de caso. Rev Estomatol Heredia. 2025; 35(4): 363-367. DOI: 10.20453/reh.v35i4.5991

RESUMO

Explora-se o uso da tecnologia digital na odontologia pediátrica para a confecção de um mantenedor de espaço em um paciente de 6 anos de idade com histórico de ansiedade odontológica e medos relacionados a experiências traumáticas prévias. Por meio de um scanner intraoral e de um *software* de planejamento, foi impresso um modelo digital tridimensional da arcada dentária do paciente, sobre o qual foi projetado e confeccionado o mantenedor de espaço correspondente. O dispositivo foi elaborado em polimetilmetacrilato por meio de um processo subtrativo de fresagem a seco. Essa integração do fluxo digital na atenção odontológica oferece uma alternativa menos invasiva e mais confortável para o manejo de problemas de saúde bucal em crianças com ansiedade e medo dos cuidados dentários.

Palavras-chave: ansiedade; criança; arcada dentária; odontologia pediátrica; tecnologia digital.

INTRODUCCIÓN

La odontología digital ha logrado avances significativos en los últimos años, mejorando la precisión y comodidad de los tratamientos. En este contexto, las técnicas de escaneo intraoral e impresión digital han demostrado considerables ventajas tanto para los odontólogos como para los pacientes, ya que permiten reducir el tiempo de los procedimientos y mejorar la experiencia general de la atención, especialmente en odontología pediátrica (1).

La tecnología CAD/CAM (diseño y fabricación asistidos por computadoras) ha revolucionado la odontología al permitir la creación de restauraciones dentales con alta precisión y en menor tiempo de fabricación. Esta tecnología ha abierto nuevas oportunidades para tratamientos más rápidos, personalizados y de alta calidad (2). En odontología pediátrica, la implementación del flujo digital ha ampliado las opciones de tratamiento, facilitando la creación de modelos tridimensionales de arcadas dentales que se adaptan mejor a las necesidades de los pacientes (3).

El mantenedor de espacio es un dispositivo que puede ser fijo o removible, que se utiliza principalmente para preservar el espacio generado como consecuencia de la pérdida prematura de una o varias piezas dentarias temporarias hasta la erupción del o los sucesores permanentes (4). Su función es preservar la longitud del arco dental, previniendo posibles problemas de maloclusión, como apiñamiento, retención dentaria, erupción ectópica, entre otros (5, 6). Asimismo, ahorra tiempo y minimiza la necesidad de tratamientos de ortodoncia complejos en el futuro (7, 8).

Este reporte de caso describe el uso de tecnologías digitales en la fabricación de un mantenedor de espacio para un paciente pediátrico, destacando cómo su aplicación puede mejorar la atención de niños con antecedentes de ansiedad dental. El objetivo es proponer

una alternativa de flujo digital para el tratamiento de pacientes pediátricos con antecedentes de malas experiencias en la atención odontológica.

Este trabajo recibió la aprobación del Comité de Bioética en Investigación de la Facultad de Odontología de la Universidad de Concepción, Chile. Se explicó al paciente el tratamiento en un lenguaje adecuado a su edad, obteniéndose su consentimiento verbal, así como el consentimiento escrito del tutor legal.

PRESENTACIÓN DEL CASO

Paciente de 6 años que acudió a la clínica de odontopediatría de la Universidad de Concepción acompañado de su madre. El motivo de consulta, según relató su madre, era la «presencia de múltiples caries en los dientes del niño y la necesidad de recuperar su salud bucal». También refirió una experiencia traumática previa en el ámbito dental, la cual generó en el niño un rechazo hacia cualquier tratamiento odontológico, manifestándose en una actitud poco cooperativa, ansiedad y miedo. Luego de realizar una exhaustiva anamnesis y un examen clínico y radiográfico del paciente, se obtuvo un diagnóstico, pronóstico y un plan de tratamiento. Este último incluyó la indicación de la extracción del primer molar temporal superior derecho y la instalación de un mantenedor de espacio. Considerando el contexto de ansiedad y resistencia al tratamiento, se recomendó el uso de herramientas digitales avanzadas como parte de una estrategia de tratamiento integrada.

El registro de la cavidad bucal del paciente se obtuvo mediante un escáner intraoral Aoralscan 3 (SHINING 3D®, Wenyan, Xiaoshan, Hangzhou, Zhejiang, China). Posteriormente, los registros se importaron al *software* Exocad® (Darmstadt, Alemania), creando un modelo digital tridimensional que se utilizó para generar un modelo maxilar de resina mediante el sistema de

impresión 3D Form 3+. Seguidamente, se diseñó y materializó el mantenedor de espacio mediante un proceso sustractivo utilizando la fresadora P53 del sistema UP3D (3DBiotech®, Córdoba, España), para lo cual se utilizó un disco de polimetilmetacrilato (PMMA) (Prolab,

Turín, Italia) por su alta resistencia mecánica (5) (figura 1A). Por último, se verificó el ajuste del dispositivo en el modelo maxilar de resina antes de la colocación en la boca del paciente, a fin de reducir la probabilidad de errores (figura 1B).

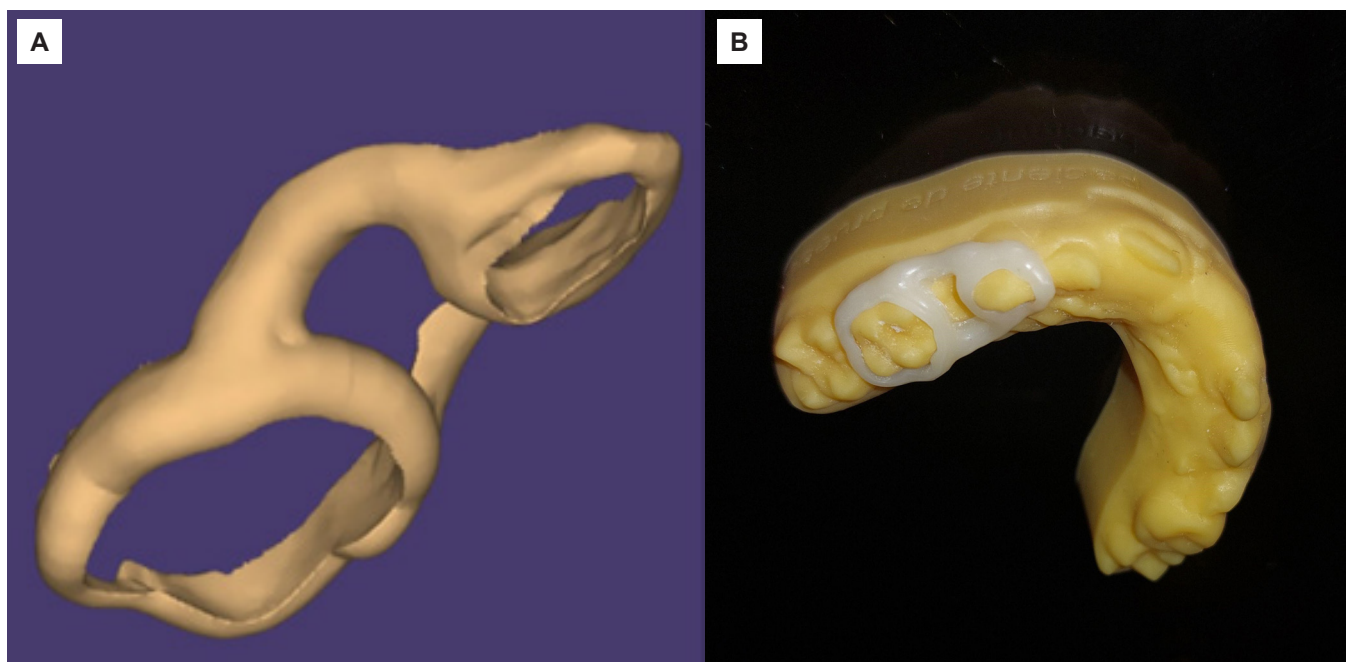


Figura 1. A) Modelo tridimensional del mantenedor de espacio en el *software* Exocad®. B) Ajuste preliminar del mantenedor de espacio sobre el modelo maxilar de resina.

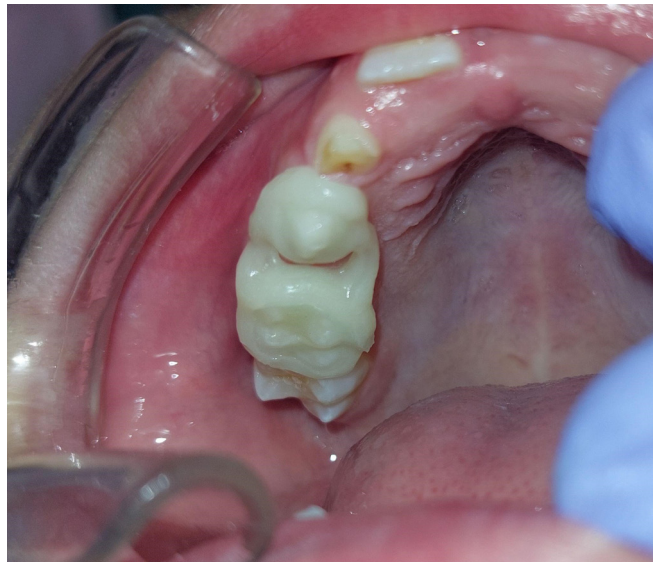

Figura 2. Vista oclusal del mantenedor de espacio cementado en la cavidad bucal del paciente.

Durante la sesión clínica con el paciente, se comprobó el ajuste y el asentamiento correctos del dispositivo, previa sujeción con hilo dental para evitar riesgos de ingestión o aspiración. Como etapa final, se cementó utilizando cemento para bandas de ortodoncia de ionómero de vidrio multicurado 3M Unitek™ (3M, Saint Paul, Minnesota, EE. UU.) (figura 2). Una semana después se realizó un control, constatándose que el mantenedor de espacio se encontraba bien posicionado, con

correcta higiene y sin alteraciones en los tejidos ni estructuras adyacentes al dispositivo. El aspecto estético fue bien recibido por el paciente, mostrando un importante cambio en la actitud frente al tratamiento y con voluntad de proseguir con el mismo. A los tres meses de seguimiento y control, se observó que el dispositivo conservaba en buen estado sus condiciones mecánicas, físicas y estéticas, y el paciente continuó presentando buena higiene bucal. Actualmente, continúa en un plan de seguimiento y control periódico.

DISCUSIÓN

El uso de tecnologías digitales en odontología ha permitido un avance significativo en la atención odontopediátrica, especialmente en pacientes con ansiedad o miedo a los tratamientos. El escaneo intraoral y la impresión digital han demostrado ser superiores a las técnicas tradicionales de impresión en términos de comodidad y preferencia de los pacientes, particularmente en aquellos con reflejos nauseosos o con alta sensibilidad (9-11). Un estudio realizado por Yilmaz et al. (9) confirmó esta observación mediante el uso de una versión adaptada de la Escala Visual Analógica (EVA), diseñada para evaluar la percepción de la intensidad de sensaciones en niños, para lo cual se basó en los resultados de un cuestionario de preferencia sobre los métodos de impresión, revelando una elección ma-

yoritaria entre los niños a favor de la técnica de escaneo intraoral. El presente reporte destacó que el uso de esta técnica otorgó mayor comodidad y precisión, y redujo el estrés del paciente durante los procedimientos clínicos. Asimismo, la rápida adaptación al flujo digital favoreció una actitud positiva hacia el tratamiento. Esto subraya la importancia de la tecnología digital para mejorar la experiencia del paciente pediátrico y potenciar la adherencia al tratamiento.

El uso del *software* CAD/CAM en la creación de mantenedores de espacio permite obtener un diseño más preciso y conservador, con una mejor adaptación y retención del dispositivo, lo que reduce el riesgo de descementado. La capacidad de personalizar el color del material, como en el caso del PMMA, ofrece una estética óptima que es preferida por los pacientes y sus familias en comparación con los materiales metálicos tradicionales. Además, para pacientes que requieren tratamiento de endodoncia, facilita el acceso a la cámara pulpar sin necesidad de retirar o perforar una corona total de acero (12).

En cuanto a los materiales de composición, el PMMA fue seleccionado debido a su biocompatibilidad, durabilidad y estabilidad mecánica. Aunque se ha propuesto el uso del polietileno tereftalato (PET), estudios previos han demostrado que, debido a su menor módulo de elasticidad, este material genera mayores tensiones en las estructuras subyacentes, lo que lo hace menos adecuado para este tipo de dispositivos (13). En este caso, los controles clínicos

posteriores confirmaron la durabilidad del diseño, sin presentar fracturas ni daños. No obstante, el flujo digital permite la creación de réplicas exactas del mantenedor de espacio, lo que facilita su rápida sustitución en caso de ser necesario. Esto contribuye a aumentar la eficiencia del tratamiento y a reducir el tiempo requerido para la fabricación (1, 14, 15).

CONCLUSIONES

El presente reporte enfatiza la importancia de integrar tecnologías digitales en la elaboración de mantenedores de espacio confeccionados a base de PMMA, por la aceptación del paciente y su conservación de propiedades físico-mecánicas, así como por la reducción del miedo, favorecida por la mejor tolerancia del procedimiento. Este avance contribuye significativamente a mejorar la aceptación del tratamiento entre los pacientes de odontología pediátrica que experimentan ansiedad. El uso de la tecnología CAD/CAM permite la producción de estos dispositivos con precisión y con menor probabilidad de error, logrando una reproducción precisa del color dental y la optimización de las propiedades mecánicas y biológicas. Estos resultados abren el camino para estudios más amplios en la práctica clínica. Finalmente, este avance tecnológico justifica la exploración profunda y el análisis exhaustivo para mejorar su impacto en los tratamientos odontológicos pediátricos y en la calidad de vida de los pacientes.

Conflicto de intereses:

Los autores declaran no tener conflictos de intereses.

Financiamiento:

Autofinanciado.

Aprobación de ética:

El presente caso cuenta con la aprobación del Comité de Ética de la Facultad de Odontología de la Universidad de Concepción Chile, con Certificado CEC n.º 10/23, con fecha 10 de noviembre de 2023.

Contribución de autoría:

APF: conceptualización, investigación, metodología, recursos, supervisión, validación, redacción de borrador original, redacción (revisión y edición).

JHS: conceptualización, investigación, metodología.

CBF: redacción (revisión y edición).

FAS: conceptualización, investigación.

CFM: metodología, redacción (revisión y edición).

Correspondencia:

Antonieta Pérez-Flores

✉ mperezf@udec.cl

REFERENCIAS

- Rodrigues LP, Dourado PH, De Araújo CA, No-Cortes J, Pinhata-Baptista OH. Digital workflow to produce esthetic space maintainers for growing patients. *J Prosthet Dent* [Internet]. 2024; 131(5): 800-803. Disponible en: <https://doi.org/10.1016/j.prosdent.2022.02.026>
- Suganna M, Kausher H, Tarek Ahmed S, Sultan Alharbi H, Faraj Alsubaie B, DS A, et al. Contemporary evidence of CAD-CAM in dentistry: a systematic review. *Cureus* [Internet]. 2022; 14(11): e31687. Disponible en: <https://doi.org/10.7759/cureus.31687>
- Sikdar R, Bag A, Shirolkar S, Gayen K, Sarkar S, Roychowdhury S. 3D printing: its application in pediatric dental practice. *Acta Scient Dent Scien* [Internet]. 2022; 6(2): 103-111. Disponible en: <https://doi.org/10.31080/ASDS.2022.06.1306>
- Khalaf K, Mustafa A, Wazzan M, Omar M, Estaitia M, El-Kishawi M. Clinical effectiveness of space maintainers and space regainers in the mixed dentition: a systematic review. *Saudi Dent J* [Internet]. 2022; 34(2): 75-86. Disponible en: <https://doi.org/10.1016/j.sdentj.2021.09.025>
- Zhao J, Jin H, Li X, Qin X. Dental arch spatial changes after premature loss of first primary molars: a systematic review and meta-analysis of split-mouth studies. *BMC Oral Health* [Internet]. 2023; 23(1): 430. Disponible en: <https://doi.org/10.1186/s12903-023-03111-x>
- Chandak P, Baliga S, Thosar N. Space regainers in pediatric dentistry. *Int Dent Med J Adv Res*. 2015; 1(1): 1-5.
- Law CS, Fields H. Space maintenance in the primary dentition. In: Nowak AJ, Christensen JR, Mabry TR, Townsend JA, Wells MH, editores. *Pediatric Dentistry: Infancy through adolescence*. 6th ed. Philadelphia: Elsevier; 2019. pp. 379-385.e2. Disponible en: <https://doi.org/10.1016/B978-0-323-60826-8.00026-2>
- Singh PH. Simplify your space maintenance with the new H-appliance: a case report. *Int J Med Dent Case Rep*. 2019; 6: 1-3.
- Yilmaz H, Aydin MN. Digital versus conventional impression method in children: comfort, preference and time. *Int J Paediatr Dent* [Internet]. 2019; 29(6): 728-735. Disponible en: <https://doi.org/10.1111/ipd.12566>
- Kravitz ND, Groth C, Jones PE, Graham JW, Redmond WR. Intraoral digital scanners. *J Clin Orthod*. 2014; 48(6): 337-347.
- Burzynski JA, Firestone AR, Beck FM, Fields HW, Deguchi T. Comparison of digital intraoral scanners and alginate impressions: time and patient satisfaction. *Am J Orthod Dentofacial Orthop* [Internet]. 2018; 153(4): 534-541. Disponible en: <https://doi.org/10.1016/j.ajodo.2017.08.017>
- Lee JH. Fully digital workflow for the fabrication of a tooth-colored space maintainer for a young patient. *J Esthet Restor Dent* [Internet]. 2023; 35(4): 561-566. Disponible en: <https://doi.org/10.1111/jerd.12939>
- Barua SL, Poduval TS, Rani S, Jain N, Thakur S. Stress distribution in bone around an implant-supported three-unit fixed dental prosthesis using two different computer-aided designing/computer-aided milling provisional crown materials: milled polymethylmethacrylate and milled polyetheretherketone - A finite element analysis. *Dent Res J (Isfahan)* [Internet]. 2023; 20: 33. Disponible en: <https://pmc.ncbi.nlm.nih.gov/articles/PMC10166750/>
- Raszewski Z, Nowakowska-Toporowska A, Nowakowska D, Więckiewicz W. Update on acrylic resins used in dentistry. *Mini Rev Med Chem* [Internet]. 2021; 21(15): 2130-2137. Disponible en: <https://doi.org/10.2174/1389557521666210226151214>
- Al-Dharrab A. The residual monomer content and mechanical properties of CAD\CAM resins used in the fabrication of complete dentures as compared to heat cured resins. *Electron Physician* [Internet]. 2017; 9(7): 4766-4772. Disponible en: <https://doi.org/10.19082/4766>