



Posición, forma y variantes anatómicas del foramen mentoniano evaluadas mediante tomografía computarizada de haz cónico.

Position, shape and anatomic variations of the mental foramen evaluated by cone beam computed tomography.

María Teresa Vinatea Cuenca de Figueroa ^{1, a}, Jaime Orlando Huamaní Parra ^{2, b}, Milushka Miroslava Quezada-Márquez ^{1, c, d}

RESUMEN

Objetivo: Evaluar la posición, forma y variantes anatómicas del foramen mentoniano evaluadas mediante tomografía computarizada de haz cónico en pacientes del servicio de radiología dental del Hospital Cayetano Heredia. **Material y Métodos:** Se evaluaron todas las tomografías que fueron adquiridas entre los años 2017 y 2020 que cumplían con los criterios de selección, donde se analizaron las variables mencionadas. Las observaciones se registraron en una ficha de datos diseñada para este propósito. **Resultados:** Se evaluaron 117 volúmenes tomográficos, sumando un total de 209 forámenes mentonianos. La posición horizontal y vertical más común fue entre el primer y segundo premolar y por debajo de la línea imaginaria de los premolares respectivamente. Las formas ovaladas con predominio horizontal y redondeada se presentaron en porcentajes similares. *La variante anatómica que se halló con mayor frecuencia fue el foramen lingual lateral.* **Conclusiones:** No se encontró asociación estadísticamente significativa entre la posición, forma y variantes anatómicas del foramen mentoniano con el sexo, edad y lado.

PALABRAS CLAVE: Foramen mental, tomografía computarizada de haz cónico, variación anatómica.

ABSTRACT

Objective: To evaluate the position, shape and anatomical variants of the mental foramen evaluated by cone beam computed tomography in patients of the dental radiology service of the Cayetano Heredia Hospital. **Material and Methods:** All the CT scans acquired between the years 2017 and 2020 that met the selection criteria were evaluated and the mentioned variables were analyzed. Observations were recorded on a data sheet designed for this purpose. **Results:** 117 tomographic volumes were evaluated, adding a total of 209 mental foramina. The most common horizontal and vertical position was between the first and second premolars and below the imaginary line of the premolars respectively. The oval horizontal and rounded forms were presented in similar percentages. The most frequently found anatomical variant was the lateral lingual foramen. **Conclusions:** No statistically significant association was found between the position, shape and anatomical variants of the mental foramen with sex, age and side.

KEYWORDS: Mental foramen, cone beam computed tomography, anatomic variation.

¹ Facultad de Estomatología, Universidad Peruana Cayetano Heredia. Lima, Perú.

² Departamento de Odontostomatología, Hospital Nacional Cayetano Heredia. Lima, Perú.

^a Residente de Radiología Bucal y Maxilofacial.

^b Especialista en Cirugía Bucal y Maxilofacial.

^c Especialista de Radiología Oral y Maxilofacial.

^d Magister en Estomatología con mención en Radiología Oral y Maxilofacial.

INTRODUCCIÓN

La mandíbula se origina del primer arco braquial, tiene una osificación mixta y su crecimiento es con dirección hacia abajo y adelante (1). El nervio dentario inferior ingresa a la mandíbula a través del foramen mandibular hacia el conducto dentario inferior (CDI). Se ramifica en dos nervios, el nervio incisivo que continúa por el conducto incisivo y el nervio mentoniano que emerge por el foramen mentoniano (FM) dando suministro sensorial al mentón, labio inferior y encía vestibular de los dientes anteriores del mismo lado de la mandíbula (2, 3,4).

La posición del FM depende del origen étnico de los pacientes (5) y varía en relación con la edad. En los niños, antes que ocurra la erupción de los dientes, se ubica cerca de la cresta alveolar; en los adultos se ubica entre 13 - 15 mm por encima de la basal mandibular; y en personas con reabsorción ósea se encuentra más cerca a la cresta alveolar, pudiendo ubicarse sobre la misma; esto debe tomarse en consideración en los tratamientos de prótesis (1).

Es posible también encontrar más forámenes, a éstas foraminas adicionales se les denomina foramen mentoniano accesorio (FMA). Es importante distinguir entre un FMA y un foramen nutricio (2). Un FMA verdadero parte del CDI, mientras que un foramen nutricio, si bien aporta nutrientes a la mandíbula, no tiene comunicación con el CDI (6).

La identificación del FM es importante para evitar injuriar el paquete vasculonervioso durante cualquier procedimiento invasivo realizado en esta región (7), produciendo daños vasculares (5) y/o daño temporal o permanente de la percepción sensorial, táctil o térmica (8).

La posición del FM ha sido estudiada por muchos autores, se encuentran estudios macroscópicos en mandíbulas secas (9) y estudios mediante diferentes técnicas imagenológicas como: radiografías panorámicas (10), radiografías periapicales, resonancia magnética, tomografía espiral multicorte, ecografía y más recientemente mediante tomografía computarizada de haz cónico (TCHC) (11).

En los estudios que usan radiografías, la superposición de estructuras hace difícil identificar las relaciones tridimensionales entre el FM y los ápices radiculares (3, 12).

La TCHC ofrece muchos beneficios a la evaluación radiológica. Las imágenes de los cortes axiales, sagitales y coronales pueden ayudar a determinar de una forma precisa la posición del FM. Usa menos radiación y es menos costosa que la tomografía espiral multicorte (TEM). Gracias a su vóxel isotrópico provee imágenes con mayor resolución que la TEM (13).

La TCHC es útil en el diagnóstico de las variaciones anatómicas del FM (2), ya que los FMA pueden emerger de conductos independientes al conducto mentoniano, como también emerger de conductos secundarios que nacen de él (14). Estudios en población peruana muestran un mayor porcentaje de aparición de los FMA (14% - 55.5%). Esto puede deberse a que en dichos estudios no se hace la diferenciación entre FMA y foramen nutricio (1, 15).

También se pueden encontrar pequeñas foraminas en la superficie lingual de la mandíbula; según su localización éstas se pueden clasificar en foramina lingual medial, si se encuentra en la línea media o cerca a ésta, y foramina lingual lateral (FLL), si se encuentra lateral a la línea media (16, 17). A través de la FLL ingresan ramas de la arteria sublingual, submental (16) y ramas del nervio milohioideo y lingual (18). Su estudio no puede realizarse mediante radiografías, se recomienda usar TCHC y visualizar el FLL en cortes axiales y transaxiales (18) para verificar su comunicación con el CDI (17).

El objetivo del estudio fue evaluar la posición, forma y variantes anatómicas del foramen mentoniano evaluadas mediante Tomografía Computarizada de Haz Cónico.

MATERIAL Y MÉTODOS

El diseño del estudio fue descriptivo, observacional, retrospectivo y transversal. La selección de la población fue por conveniencia e incluyó todos los estudios con TCHC de pacientes atendidos en el servicio de radiología dental del Hospital Cayetano Heredia, durante el periodo 2017 - 2020, y que cumplieron con los criterios de selección (117 volúmenes tomográficos). Los criterios de inclusión fueron: estudios de TCHC de todos los pacientes que cuenten con el canino, primer premolar, segundo premolar y primer molar inferior del mismo lado presentes en boca con desarrollo apical completo. Los criterios de exclusión fueron: estudios de TCHC de pacientes que presenten patologías tumorales o

quísticas, trauma, fracturas o secuelas quirúrgicas en la zona de interés, distorsión de imagen por movimiento y/o artefacto y estudios de TCHC que no abarquen la región de interés. La calibración en el análisis de la TCHC fue con una especialista en radiología bucal y maxilofacial con más de 10 años de experiencia. Se obtuvo un Kappa interobservador de 0,975.

Las TCHC del Servicio de Radiología Dental del Hospital Cayetano Heredia se obtuvieron con una unidad Rotograph EVO 3D (Villa Sistemi Medicali S.p.A.) utilizando los parámetros de exposición recomendados por el fabricante: 60-86 kV, 6-12 mA; FOV, 8,5x8,5 cm; tamaño del vóxel de 0,25 mm, tiempo de exposición de 20 segundos para una dentición completa (19). El método utilizado fue la observación visual, realizando pequeñas pausas de 20 segundos de duración por cada 20 minutos de trabajo para evitar el cansancio visual (20).

El estudio de la posición horizontal del FM se realizó en la reformación tridimensional y mediante la clasificación de Al Jasser & Nwoku tomada de Rodríguez-Cárdenas (11), ésta clasificación consiste en un esquema de 6 posiciones que puede tomar el FM en relación de las piezas inferiores (figura 1).

El estudio de la posición vertical del FM se realizó en la reformación tridimensional ubicándolo en relación con una línea imaginaria que une los ápices de

los dos premolares inferiores tomada de Zmyslowska-Polakowska (5) (figura 2).

El análisis de la forma del FM se obtuvo al dividir entre sí los valores máximos que representen el diámetro horizontal y vertical del foramen, medidos en mm (5), evaluados en el corte axial y transaxial respectivamente. El valor resultante de esta división se ubicó dentro de 3 posibles rangos, los cuales nos indicaron la forma del foramen. Los 3 posibles rangos son:

Valor mayor a 1,24, indica que el FM es de forma ovalada con predominio horizontal.

Valor menor a 0,76, indica que el FM es de forma ovalada con predominio vertical.

Valor comprendido entre 0,76 y 1,24, indica que el FM es de forma redondeada.

La observación de las variantes anatómicas se realizó en los cortes axiales y transaxiales y se anotó la presencia o ausencia de éstas.

Se obtuvo la aprobación del Comité Institucional de Ética de la Universidad Peruana Cayetano Heredia (CIE-UPCH), de la Oficina de Docencia e Investigación del Hospital Cayetano Heredia y de la Jefatura del Departamento de Odontoestomatología de dicho nosocomio.

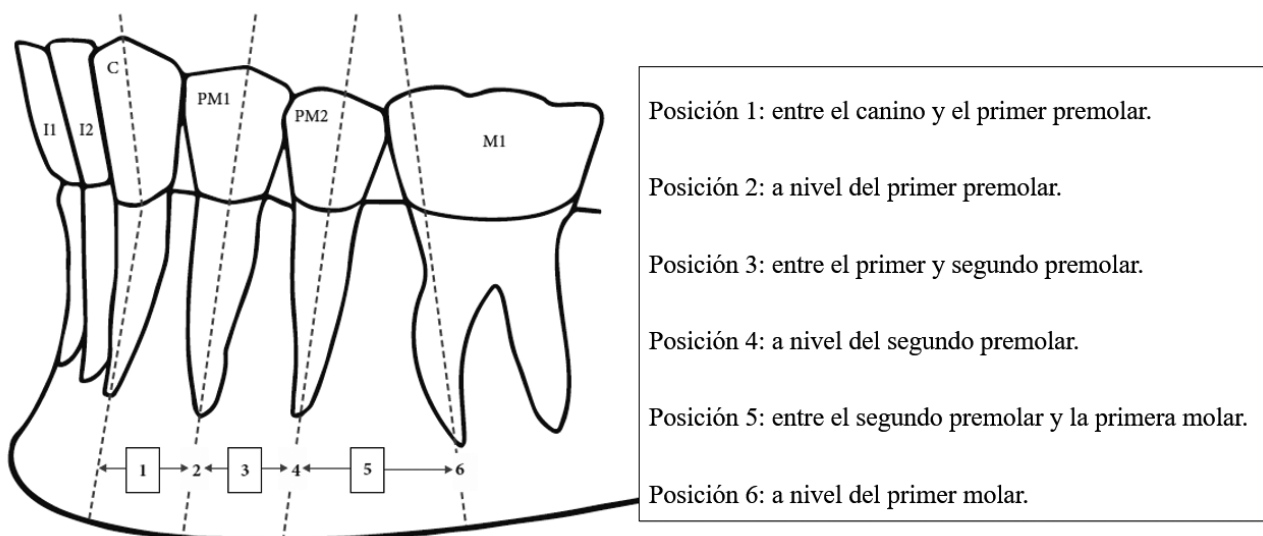
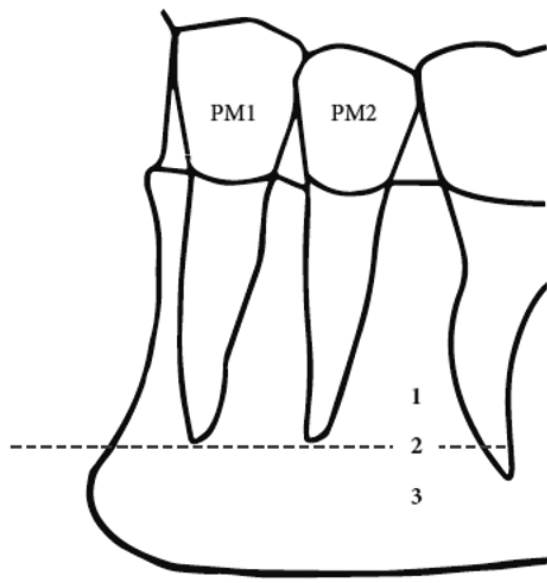


Figura 1. Clasificación de Al Jasser & Nwoku tomada de Rodríguez – Cárdenas (11)



Posición 1: El FM está por encima de la línea imaginaria.

Posición 2: El FM está a nivel de la línea imaginaria.

Posición 3: El FM está por debajo de la línea imaginaria.

Figura 2. Posición vertical del foramen mentoniano tomada de Zmyslowska-Polakowska (5)

RESULTADOS

Se evaluó un total de 117 volúmenes de TCHC, de los cuales 43 (36,75%) fueron del sexo masculino y 74 (63,25%) del sexo femenino. Se estudió un total de 209 FM, 102 (48,80%) del lado derecho y 107 (51,20%) del lado izquierdo. La distribución por edades fue heterogénea, se evaluaron 33 pacientes en el grupo etario de 11 a 20 años (28,21%), 23 en el grupo de 21 a 30 años (19,66%), 20 en el grupo de 31 a 40 años (17,09%), 23 en el grupo de 41 a 50 años (19,66%), 7 en el grupo de 51 a 60 años (5,98%), 8 en el grupo de 61 a 70 años (6,84%), 2 en el grupo de 71 a 80 años (1,71%) y 1 paciente en el grupo de 81 a 90 años (0,85%). La posición horizontal del FM más frecuente fue la posición 3 (entre el primer y segundo premolar), no se encontraron forámenes en la posición 1 y 6 en ningún caso. En cuanto a la posición vertical del FM, la posición 3 (por debajo de la línea imaginaria entre los ápices de los premolares) fue la más común, no encontrándose ninguno en la posición 1 (tabla 1). En relación a la posición horizontal tanto para el lado derecho e izquierdo, en el sexo masculino y femenino, la más frecuente fue la posición 3 (tabla 2). Al relacionar la posición vertical, en ambos sexos y tanto para el lado derecho e izquierdo, la más común fue la posición 3 (tabla 2). En cuanto a la relación de la posición horizontal del lado derecho y la edad, la posición 4 fue la más común en la mayoría de grupos etarios. En el lado izquierdo, la posición 3 fue la más frecuente en la mayoría de grupos (tabla 3). En relación con la posición vertical y la edad, tanto para

el lado derecho e izquierdo, la posición 3 fue la más frecuente en todos los grupos etarios (tabla 3). Según la frecuencia de la posición horizontal y el lado, tanto en el lado derecho como el izquierdo, la más frecuente fue la posición 3. En la frecuencia de la posición vertical y el lado, la posición 3 fue la más común tanto para el lado derecho e izquierdo (tabla 4). Al evaluar la forma del FM del lado derecho con el sexo, la más frecuente tanto para el sexo masculino y femenino fue la forma redondeada. En el lado izquierdo, la más frecuente para el sexo masculino fue la forma ovalada con predominio horizontal y para el sexo femenino, la más frecuente fue la forma redondeada (tabla 5). En relación con la forma del FM del lado derecho y la edad, la forma redondeada fue la más frecuente en la mayoría de grupos etarios. En el lado izquierdo, la forma ovalada con predominio horizontal fue la más común en la mayoría de grupos (tabla 6). Según la frecuencia de la forma del FM y el lado, en el lado derecho la más frecuente fue la forma redondeada. Para el lado izquierdo, las formas más frecuentes fueron la ovalada con predominio horizontal y la redondeada (tabla 7). En cuanto a las variantes anatómicas, en el lado derecho e izquierdo y tanto para el sexo masculino y femenino, la más frecuente fue la presencia del FLL (tabla 8). Al estudiar las variantes anatómicas del lado derecho y la edad, el FLL fue la más común en la mayoría de grupos etarios, lo mismo que se repitió en el lado izquierdo (tabla 9). Según la frecuencia de las variantes anatómicas y el lado, en el lado derecho e izquierdo la más frecuente fue el FLL (tabla 10).

Tabla 1. Frecuencias y porcentajes de la posición horizontal y vertical del foramen mentoniano.

Posición		n	%
Posición horizontal	A nivel del primer premolar	7	3,35
	Entre el primer y segundo premolar	116	55,50
	A nivel del segundo premolar	77	36,84
	Entre el segundo premolar y la primera molar	9	4,31
	Total	209	100,00
Posición vertical	A nivel de la línea imaginaria	32	15,31
	Por debajo de la línea imaginaria	177	84,69
	Total	209	100,00

Tabla 2. Frecuencias y porcentajes de la posición horizontal y vertical del foramen mentoniano según lado y sexo

Posición		Sexo				p*
		Masculino		Femenino		
		n	%	n	%	
Posición horizontal del lado derecho	A nivel del primer premolar	1	2,8	1	1,5	0,915
	Entre el primer y segundo premolar	20	55,6	34	51,5	
	A nivel del segundo premolar	14	38,9	28	42,4	
	Entre el segundo premolar y la primera molar	1	2,8	3	4,5	
	Total	36	100,0	66	100,0	
Posición horizontal del lado izquierdo	A nivel del primer premolar	1	2,5	4	6,0	0,628
	Entre el primer y segundo premolar	23	57,5	39	58,2	
	A nivel del segundo premolar	15	37,5	20	29,9	
	Entre el segundo premolar y la primera molar	1	2,5	4	6,0	
	Total	40	100,0	67	100,0	
Posición vertical del lado derecho	A nivel de la línea imaginaria	9	25,0	8	12,1	0,095
	Por debajo de la línea imaginaria	27	75,0	58	87,9	
	Total	36	100,0	66	100,0	
Posición vertical del lado izquierdo	A nivel de la línea imaginaria	5	12,5	10	14,9	0,727
	Por debajo de la línea imaginaria	35	87,5	57	85,1	
	Total	40	100,0	67	100,0	

* *Chi cuadrado*

Tabla 3 . Frecuencias y porcentajes de la posición horizontal y vertical del foramen mentoniano según lado y edad

Posición	Edad (años)														p*			
	11 a 20		21 a 30		31 a 40		41 a 50		51 a 60		61 a 70		71 a 80			81 a 90		
	n	%	n	%	n	%	n	%	n	%	n	%	n	%		n	%	
Posición horizontal del lado derecho	A nivel del primer premolar	1	3.4	1	4.8	0	0.0	0	0.0	0	0.0	0	0.0	0	0.0	0	0.0	0.302
	Entre el primer y segundo premolar	22	75.9	8	38.1	10	55.6	11	57.9	1	16.7	2	28.6	0	0.0	0	0.0	
	A nivel del segundo premolar	5	17.2	11	52.4	8	44.4	6	31.6	5	83.3	5	71.4	1	100.0	1	100.0	
	Entre el segundo premolar y la primera molar	1	3.4	1	4.8	0	0.0	2	10.5	0	0.0	0	0.0	0	0.0	0	0.0	
	Total	29	100.0	21	100.0	18	100	19	100.0	6	100.0	7	100.0	1	100.0	1	100.0	
Posición horizontal del lado izquierdo	A nivel del primer premolar	1	3.3	2	8.7	0	0.0	1	5.0	1	20.0	0	0.0	0	0.0	0	0.0	0.165
	Entre el primer y segundo premolar	25	83.3	11	47.8	8	44.4	10	50.0	2	40.0	5	62.5	0	0.0	1	100.0	
	A nivel del segundo premolar	3	10.0	10	43.5	9	50.0	7	35.0	1	20.0	3	37.5	2	100.0	0	0.0	
	Entre el segundo premolar y la primera molar	1	3.3	0	0.0	1	5.6	2	10.0	1	20.0	0	0.0	0	0.0	0	0.0	
	Total	30	100.0	23	100.0	18	100.0	20	100.0	5	100.0	8	100.0	2	100.0	1	100.0	
Posición vertical del lado derecho	A nivel de la línea imaginaria	7	24.1	5	23.8	2	11.1	0	0.0	2	33.3	1	14.3	0	0.0	0	0.0	0.354
	Por debajo de la línea imaginaria	22	75.9	16	76.2	16	88.9	19	100.0	4	66.7	6	85.7	1	100.0	1	100.0	
	Total	29	100.0	21	100.0	18	100.0	19	100.0	6	100.0	7	100.0	1	100.0	1	100.0	
Posición vertical del lado izquierdo	A nivel de la línea imaginaria	5	16.7	3	13.0	3	16.7	3	15.0	0	0.0	1	12.5	0	0.0	0	0.0	0.977
	Por debajo de la línea imaginaria	25	83.3	20	87.0	15	83.3	17	85.0	5	100.0	7	87.5	2	100.0	1	100.0	
	Total	30	100.0	23	100.0	18	100.0	20	100.0	5	100.0	8	100.0	2	100.0	1	100.0	

* *Chi cuadrado*

Tabla 4. Frecuencias y porcentajes de la posición del foramen mentoniano según lado

Posición		Lado				p*
		Derecho		Izquierdo		
		n	%	n	%	
Posición horizontal	A nivel del primer premolar	2	1,96	5	4,67	0,481
	Entre el primer y segundo premolar	54	52,94	62	57,94	
	A nivel del segundo premolar	42	41,18	35	32,71	
	Entre el segundo premolar y la primera molar	4	3,92	5	4,67	
	Total	102	100,00	107	100,00	
Posición vertical	A nivel de la línea imaginaria	17	16,67	15	14,02	0,595
	Por debajo de la línea imaginaria	85	83,33	92	85,98	
	Total	102	100,00	107	100,00	

* Chi cuadrado

Tabla 5. Frecuencias y porcentajes de la forma del foramen mentoniano según lado y sexo

Forma		Sexo				p*
		Masculino		Femenino		
		n	%	n	%	
Forma del lado derecho	Ovalada con predominio horizontal	17	47,2	30	45,5	0,984
	Ovalada con predominio vertical	1	2,8	2	3,0	
	Redondeada	18	50,0	34	51,5	
	Total	36	100,0	66	100,0	
Forma del lado izquierdo	Ovalada con predominio horizontal	20	50,0	32	47,8	0,523
	Ovalada con predominio vertical	2	5,0	1	1,5	
	Redondeada	18	45,0	34	50,7	
	Total	40	100,0	67	100,0	

* Chi cuadrado

Tabla 6 . Frecuencias y porcentajes de la forma del foramen mentoniano según lado y edad

Forma		Edad (años)																p*
		11 a 20		21 a 30		31 a 40		41 a 50		51 a 60		61 a 70		71 a 80		81 a 90		
		n	%	n	%	n	%	n	%	n	%	n	%	n	%	n	%	
Forma del lado derecho	Ovalada con predominio horizontal	17	58,6	11	52,4	7	38,9	8	42,1	3	50,0	1	14,3	0	0,0	0	0,0	0,441
	Ovalada con predominio vertical	2	6,9	0	0,0	0	0,0	0	0,0	0	0,0	1	14,3	0	0,0	0	0,0	
	Redondeada	10	34,5	10	47,6	11	61,1	11	57,9	3	50,0	5	71,4	1	100,0	1	100,0	
	Total	29	100,0	21	100,0	18	100,0	19	100,0	6	100,0	7	100,0	1	100,0	1	100,0	
Forma del lado izquierdo	Ovalada con predominio horizontal	9	30,0	10	43,5	12	66,7	11	55,0	3	60,0	4	50,0	2	100,0	1	100,0	0,446
	Ovalada con predominio vertical	0	0,0	1	4,3	1	5,6	1	5,0	0	0,0	0	0,0	0	0,0	0	0,0	
	Redondeada	21	70,0	12	52,2	5	27,8	8	40,0	2	40,0	4	50,0	0	0,0	0	0,0	
	Total	30	100,0	23	100,0	18	100,0	20	100,0	5	100,0	8	100,0	2	100,0	1	100,0	

* Chi cuadrado

Tabla 7. Frecuencias y porcentajes de la forma del foramen mentoniano según lado. *

Forma	Lado				p*
	Derecho		Izquierdo		
	n	%	n	%	
Ovalada con predominio horizontal	47	46,1	52	48,6	0,936
Ovalada con predominio vertical	3	2,9	3	2,8	
Redondeada	52	51,0	52	48,6	
Total	102	100,0	107	100,0	

*Chi cuadrado

Tabla 8 . Frecuencias y porcentajes de la variante anatómica del foramen mentoniano según lado y sexo

Variante anatómica	Sexo				p*	
	Masculino		Femenino			
	n	%	n	%		
Variante anatómica del lado derecho	Sin variante	9	25.0	19	28.8	0.179
	Foramen doble	2	5.6	2	3.0	
	Foramen lingual lateral	13	36.1	36	54.5	
	Foramen lingual lateral doble	5	13.9	3	4.5	
	Foramen doble y foramen lingual lateral	6	16.7	5	7.6	
	Foramen doble y foramen lingual lateral doble	0	0.0	1	1.5	
	Foramen triple y foramen lingual lateral	1	2.8	0	0.0	
	Total	36	100.0	66	100.0	
Variante anatómica del lado izquierdo	Sin variante	11	27.5	18	26.9	0.405
	Foramen doble	2	5.0	2	3.0	
	Foramen lingual lateral	15	37.5	33	49.3	
	Foramen lingual lateral doble	5	12.5	9	13.4	
	Foramen doble y foramen lingual lateral	5	12.5	5	7.5	
	Foramen doble y foramen lingual lateral doble	2	5.0	0	0.0	
	Total	40	100.0	67	100.0	

* Chi cuadrado

Tabla 9 . Frecuencias y porcentajes de la variante anatómica del foramen mentoniano según lado y edad

Variante anatómica	Edad (años)																P*	
	11 a 20		21 a 30		31 a 40		41 a 50		51 a 60		61 a 70		71 a 80		81 a 90			
	n	%	n	%	n	%	n	%	n	%	n	%	n	%	n	%		
Variante anatómica del lado derecho	Sin variante	4	13.8	5	23.8	8	44.4	6	31.6	3	50	2	28.6	0	0.0	0	0.0	0.99
	Foramen doble	1	3.4	1	4.8	0	0.0	2	10.5	0	0.0	0	0.0	0	0.0	0	0.0	
	Foramen lingual lateral	18	62.1	9	42.9	7	38.9	7	36.8	2	33.3	4	57.1	1	100.0	1	100.0	
	Foramen lingual lateral doble	2	6.9	3	14.3	2	11.1	1	5.3	0	0.0	0	0.0	0	0.0	0	0.0	
	Foramen doble y foramen lingual lateral	3	10.3	3	14.3	1	5.6	2	10.5	1	16.7	1	14.3	0	0.0	0	0.0	
	Foramen doble y foramen lingual lateral doble	1	3.4	0	0.0	0	0.0	0	0.0	0	0.0	0	0.0	0	0.0	0	0.0	
	Foramen triple y foramen lingual lateral	0	0.0	0	0.0	0	0.0	1	5.3	0	0.0	0	0.0	0	0.0	0	0.0	
Total	29	100.0	21	100.0	18	100.0	19	100.0	6	100.0	7	100.0	1	100.0	1	100.0		
Variante anatómica del lado izquierdo	Sin variante	7	23.3	6	26.1	6	33.3	6	30.0	2	40.0	1	12.5	1	50.0	0	0.0	0.894
	Foramen doble	2	6.7	1	4.3	0	0.0	1	5.0	0	0.0	0	0.0	0	0.0	0	0.0	
	Foramen lingual lateral	14	46.7	12	52.2	5	27.8	8	40.0	2	40.0	6	75.0	1	50.0	0	0.0	
	Foramen lingual lateral doble	5	16.7	2	8.7	3	16.7	3	15.0	1	20.0	0	0.0	0	0.0	0	0.0	
	Foramen doble y foramen lingual lateral	2	6.7	1	4.3	3	16.7	2	10.0	0	0.0	1	12.5	0	0.0	1	100.0	
	Foramen doble y foramen lingual lateral doble	0	0.0	1	4.3	1	5.6	0	0.0	0	0.0	0	0.0	0	0.0	0	0.0	
	Total	30	100.0	23	100.0	18	100.0	20	100.0	5	100.0	8	100.0	2	100.0	1	100.0	

*Chi cuadrado

Tabla 10 . Frecuencias y porcentajes de la variante anatómica del foramen mentoniano según lado

Variante anatómica	Lado				p*
	Derecho		Izquierdo		
	n	%	n	%	
Sin variante	28	27.5	29	27.1	0.818
Foramen doble	4	3.9	4	3.7	
Foramen lingual lateral	49	48.0	48	44.9	
Foramen lingual lateral doble	8	7.8	14	13.1	
Foramen doble y foramen lingual lateral	11	10.8	10	9.3	
Foramen doble y foramen lingual lateral doble	1	1.0	2	1.9	
Foramen triple y foramen lingual lateral	1	1.0	0	0.0	
Total	102	100.0	107	100.0	

* Chi cuadrado

DISCUSIÓN

El FM es un hito anatómico a través del cual emergen el nervio mentoniano y su paquete vascular, su posición y forma varían mucho en la literatura (1,5). Es posible encontrar más forámenes en la zona, estos se llamarán FMA si se comprueba su continuidad con el conducto mentoniano o con el CDI, y se llamarán FLL si emergen en la superficie lingual distal a la zona de caninos y se continúan con el CDI. Si estos forámenes extras no presentan una continuidad con el CDI o con el conducto mentoniano, se les denominará foramen nutricio (14, 16). Su detección es de gran importancia en el planeamiento de diversos tratamientos para evitar disturbios sensoriales y accidentes, ya que la injuria de un foramen con más de 1 mm de diámetro puede causar una hemorragia importante (16,17), por ello el propósito de este estudio fue evaluar la posición, forma y variantes anatómicas del foramen mentoniano.

En la presente investigación se analizaron 117 volúmenes de TCHC, los cuales pertenecieron en su mayoría al sexo femenino. La distribución de la muestra fue similar a la investigación de Carruth (7), Delgadillo Ávila (15) y Krishnan (17), quienes evaluaron 106, 100 y 109 volúmenes de TCHC respectivamente, correspondiendo en su mayoría también a mujeres en un 71,7%, 52% y 52,3% respectivamente. Esto puede deberse a que las mujeres acuden al servicio de odontología prioritariamente por estética.

La posición horizontal del FM más frecuente fue la posición 3 en ambos sexos, tanto para el lado derecho como para el lado izquierdo, esto a diferencia de la mayoría de estudios, como los de Cabanillas Padilla (1), Zhang (3), Zaman (4), Alam (8), Rodríguez Cárdenas et al., (11) y Delgadillo Avila (15), quienes encontraron que la posición más común era la posición 4, sin embargo este estudio coincide con los hallazgos de Zmyslowska-Polakowska (5), Krishnan (17) y de Voljevic (9), quienes obtuvieron que la posición más común en el lado izquierdo era también entre el primer y segundo premolar y con Gungor (12), quien encontró que era la posición más frecuente en el sexo femenino. Esta variedad de resultados puede deberse a la diversidad étnica presente en las muestras de los estudios señalados.

En cuanto a la posición vertical del FM, en todos los grupos etarios, ambos sexos y lados, se halló en mayor porcentaje la posición 3, coincidiendo con lo encontrado en los estudios de Zhang (3), Zaman (4), Zmyslowska-Polakowska (5) y Alam (8).

En el presente estudio, la forma del FM tuvo porcentajes muy parecidos entre la ovalada con predominio horizontal y la redondeada, siendo esto similar a lo visto por Zhang (3) y Zmyslowska-Polakowska (5). Cabe resaltar que la metodología utilizada fue la misma que la de los mencionados autores. A diferencia de lo expuesto por Cabanillas Padilla (1) y Sánchez Mateus (13), quienes obtuvieron un alto porcentaje para la forma ovalada y por Alam (8), quien expuso una mayor ocurrencia de la forma redondeada. Esto podría deberse a que la clasificación de la forma del FM que ellos realizaron fue por observación visual.

En los trabajos de Wei (16) y Krishnan (17), la variante anatómica que se observó con mayor frecuencia tanto en el lado derecho como izquierdo fue el FLL (figura 3), esto en concordancia con los resultados del presente estudio, lo que se repitió en todos los grupos etáreos. Trost (18) señaló que fueron los varones quienes presentaron mayor número de FLL en comparación a las mujeres, sin embargo, la presente investigación encontró su frecuencia en mayor porcentaje en el sexo femenino, esto podría deberse a que representaban la mayoría de la muestra. Se encontró casos con la presencia de FLL doble, no se ha hallado bibliografía que haga referencia a este tipo de variante anatómica (figura 4).

La frecuencia de los FMA reportada en la literatura varía mucho, desde 1,76% (13) hasta 55% (1), además de la diversidad étnica, esta variación puede deberse a diferencias en la metodología y en la definición de los FMA. El uso de las imágenes renderizadas no es metodológicamente correcto para el estudio de los FMA, ya que un foramen menor de 1.3 mm² no se detectará fácilmente (6), además que no nos permiten descartar que se trate realmente de un foramen nutricio (2,6,14,16), sin embargo, este método fue utilizado en las investigaciones de Cabanillas Padilla (1) y Alam (8). No se encontró asociación estadísticamente significativa entre la presencia del FMA con el sexo, ni con el lado, lo que coincide con los hallazgos de Aytugar (2), Lam (6) y Xiao (14) (figura 5).

No hay mucha evidencia científica que refiera una presencia simultánea de FMA y FLL, Krishnan (17) encontró una asociación entre la presencia de ambas variantes anatómicas. En su estudio el 42,9% de los casos que presentaba FLL tenía también un FMA, este hallazgo es similar a la distribución observada en el presente trabajo (figura 6). En la muestra de este estudio se pudo encontrar combinaciones de variantes

anatómicas no descritas en otras publicaciones, como la presencia de foramen doble y FLL doble en 3 casos

y la relación de foramen triple y FLL encontrada en un caso (figura 7 y figura 8).

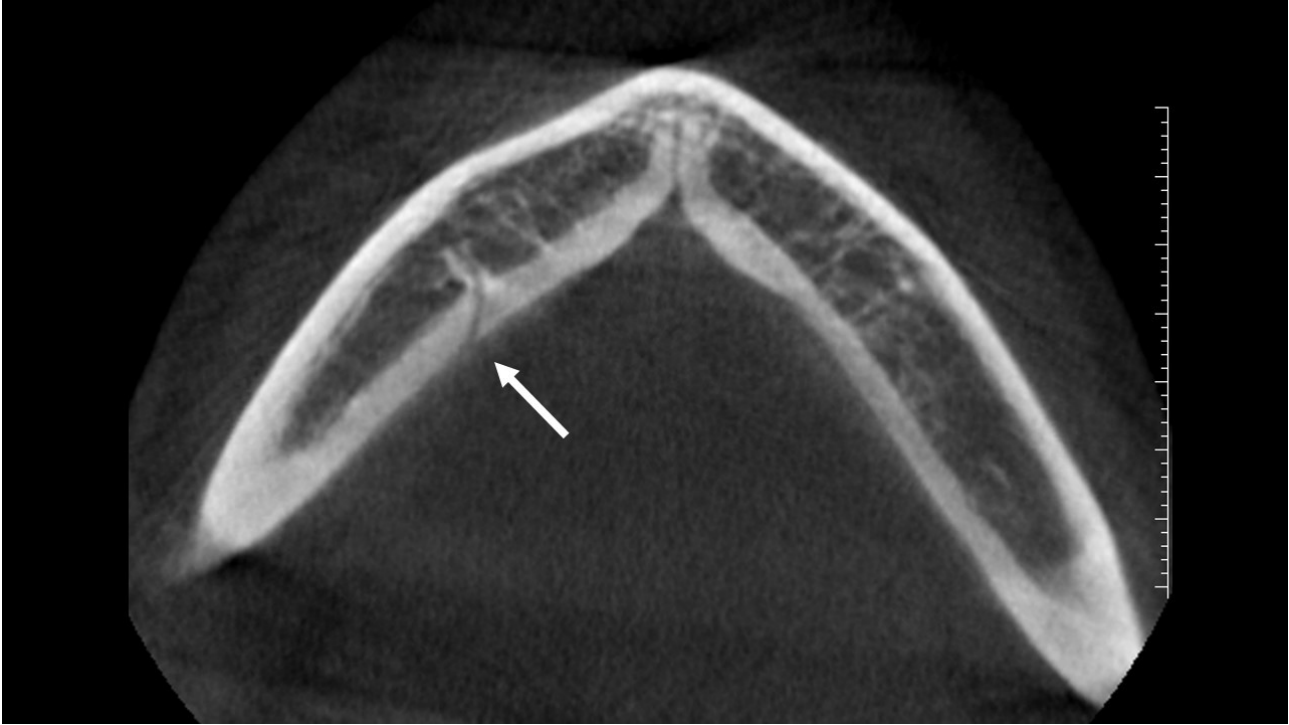


Figura 3. Vista axial, foramen lingual lateral

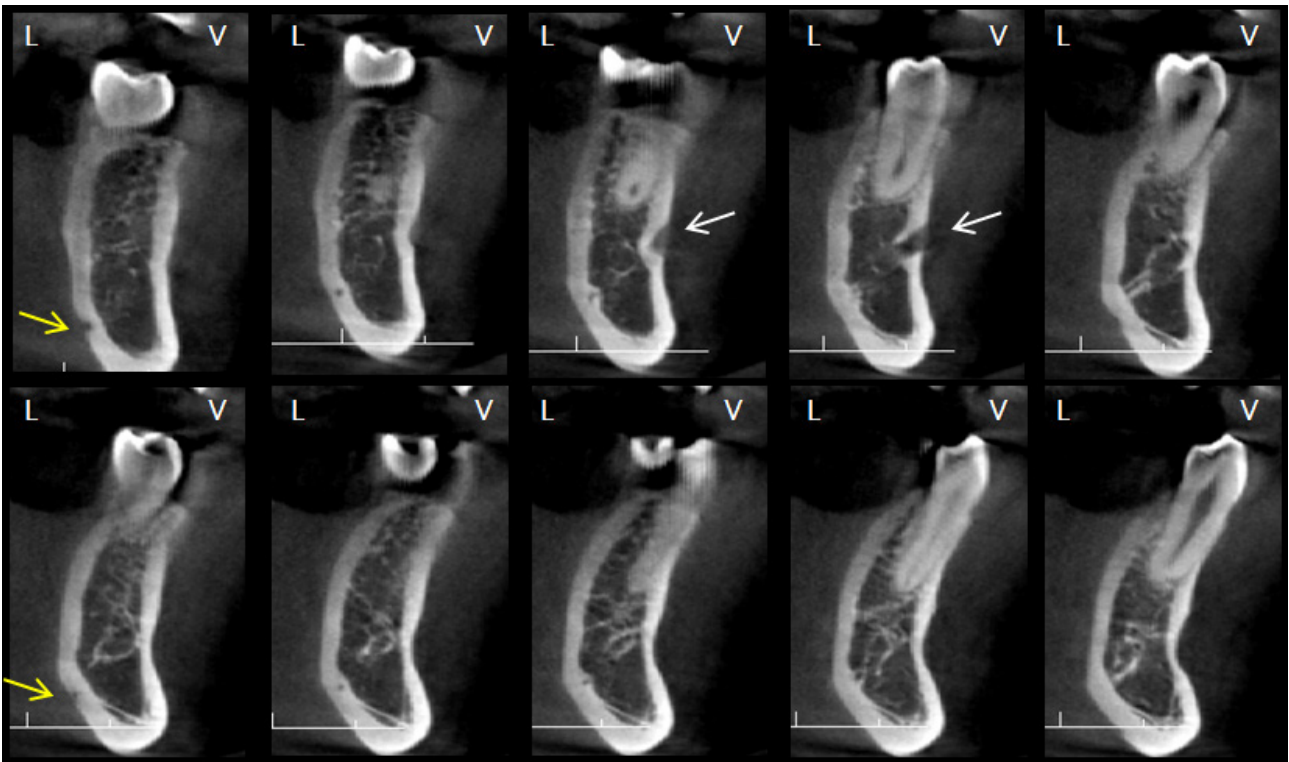


Figura 4. Vistas transaxiales, foramen lingual lateral doble

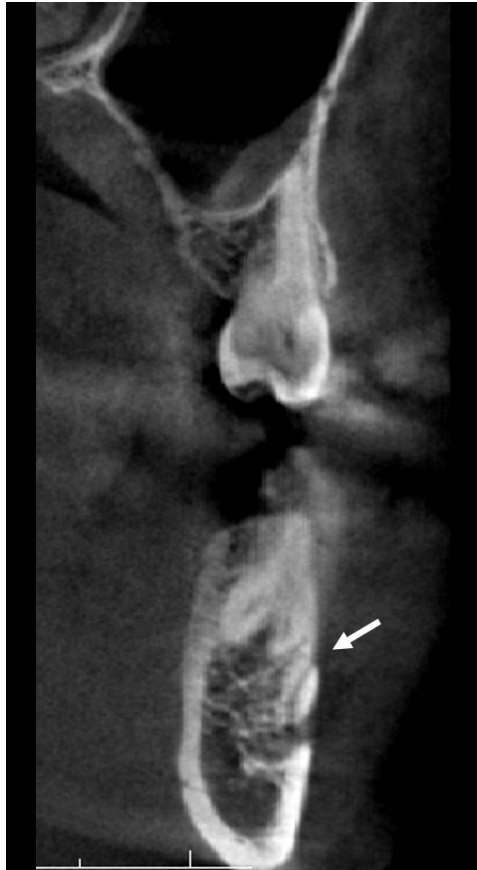

Figura 5. Vista transaxial, foramen mentoniano accesorio

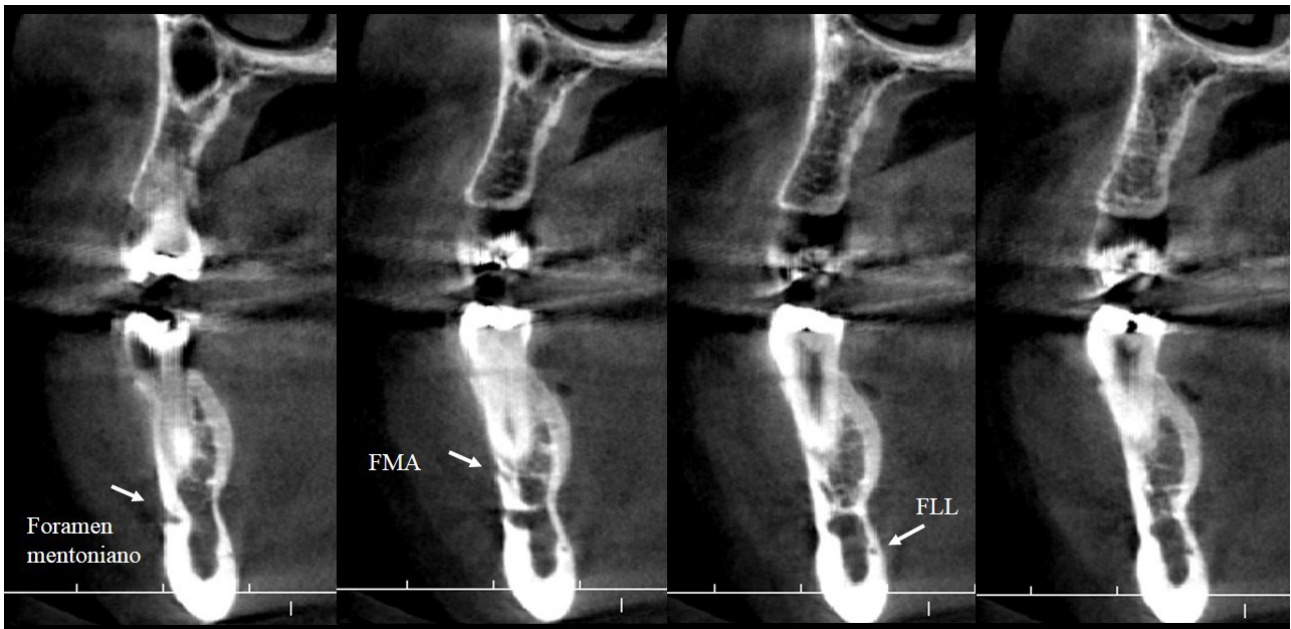


Figura 6. Vistas transaxiales, foramen doble y foramen lingual lateral

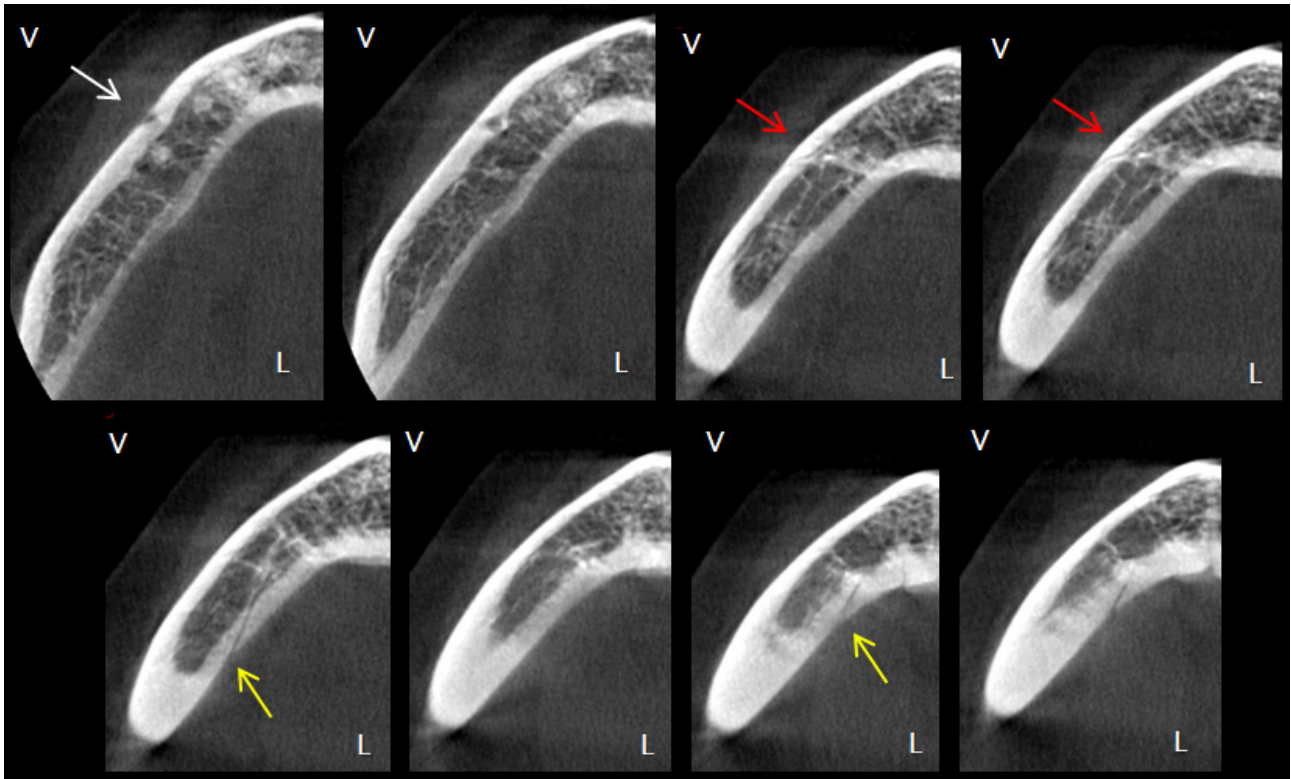


Figura 7. Vistas axiales, foramen doble y foramen lingual lateral doble

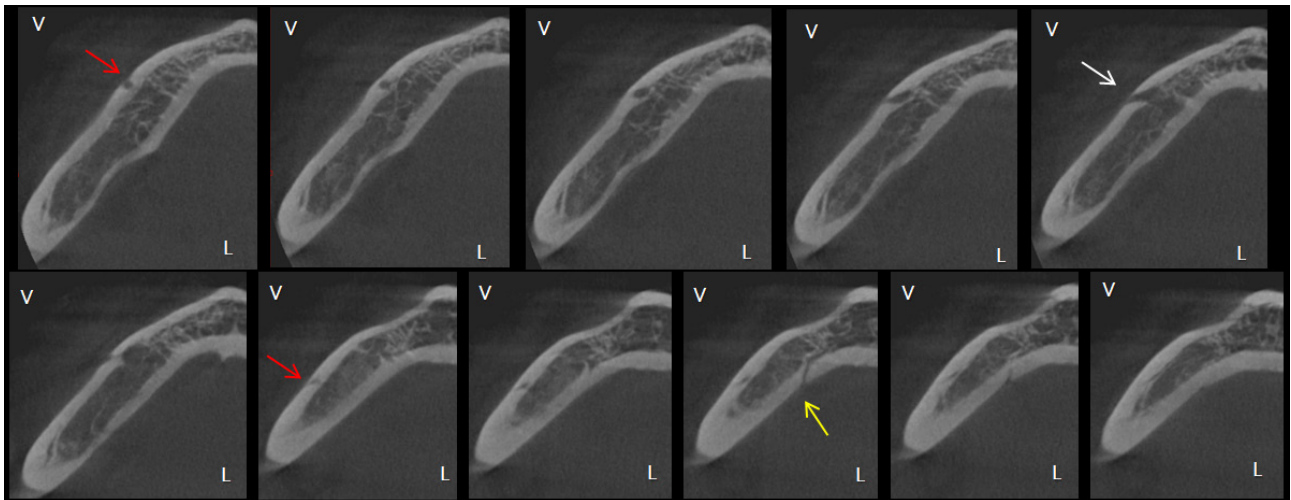


Figura 8. Vistas axiales, foramen triple y foramen lingual lateral

La limitación que se encontró en el presente estudio fue la cantidad de muestra, debido a que la mayoría de pacientes que acuden al Departamento de Odontología del Hospital Cayetano Heredia escapan de los criterios de inclusión. Se sugieren estudios con una mayor cantidad de muestra, ya que en nuestro caso la distribución étnica y según el sexo fue heterogénea.

El presente estudio tiene relevancia para el conocimiento sobre la posición, forma y variantes anatómicas del FM, coincidiendo con los hallazgos de otras investigaciones. Es importante señalar que no se ha hallado antecedentes que analicen la presencia del foramen lingual lateral en población peruana, motivo por el cual el presente trabajo suma relevancia en proporcionar conocimiento nuevo y abre el camino a futuros investigadores.

En conclusión, la posición horizontal del foramen mentoniano más frecuente fue entre el primer y segundo premolar. La posición vertical del foramen mentoniano más común fue por debajo de la línea imaginaria de los premolares. Las formas ovaladas con predominio horizontal y redondeada fueron las de mayor porcentaje. El foramen lingual lateral fue la variante anatómica que se encontró en mayor número. No se encontró asociación estadísticamente significativa según el sexo, edad y lado con ninguna de las variables.

Conflicto de intereses: los autores no tienen conflicto de interés con este informe.

Aprobación de ética: Comité Institucional de Ética de la Universidad Peruana Cayetano Heredia (CIE-UPCH), de la Oficina de Docencia e Investigación del Hospital Cayetano Heredia y de la Jefatura del Departamento de Odontostomatología de dicho nosocomio.

Financiamiento: Ninguno.

Contribuciones de los autores: todos los autores contribuyeron a este manuscrito

Correspondencia:

María Teresa Vinatea Cuenca de Figueroa
Dirección: Calle Hermanos Catari 430, San Miguel, Lima, Perú.
Teléfono: 51943576328
Correo electrónico: maría.vinatea@upch.pe

REFERENCIAS BIBLIOGRÁFICAS

1. Cabanillas J, Quea E. Estudio morfológico y morfométrico del agujero mentoniano mediante evaluación por tomografía computarizada Cone Beam en pacientes adultos dentados. *Odontostomatol.* 2014; 16(24):4-12.
2. Aytugar E, Özeren C, Lacin N, Veli I, Çene E. Cone-beam computed tomographic evaluation of accessory mental foramen in a Turkish population. *Anat Sci Int.* 2019; 94(3):257-65.
3. Zhang L, Zheng Q, Zhou X, Lu Y, Huang D. Anatomic Relationship between Mental Foramen and Peripheral Structures Observed By Cone-Beam Computed Tomography. *Anat Physiol.* 2015; 5(4):1-5.
4. Zaman S, Alam MK, Yusa T, Mukai A, Shoumura M, Rahman SA. Mental Foramen Position Using Modified Assessment System: An Imperative Landmark for Implant and Orthognathic Surgery. *J.Hard Tissue Biology.* 2016; 25(4): 365- 70.
5. Zmyslowska-Polakowska E, Radwanski M, Ledzion S, Leski M, Zmyslowska A, Lukomska-Szymanska M. Evaluation of Size and Location of a Mental Foramen in the Polish Population Using Cone-Beam Computed Tomography. *Biomed Res Int.* 2019:1-8.
6. Lam M, Koong C, Kruger E, Tennant M. Prevalence of Accessory Mental Foramina: A Study of 4,000 CBCT Scans. *Clin Anat.* 2019; 32(8):1048-52.
7. Carruth P, He J, Benson BW, Schneiderman ED. Analysis of the Size and Position of the Mental Foramen Using the CS 9000 Cone-beam Computed Tomographic Unit. *J Endod.* 2015; 41(7):1032-36.
8. Alam MK, Alhabib S, Alzarea BK, et al. 3D CBCT morphometric assessment of mental foramen in Arabic population and global comparison: imperative for invasive and non-invasive procedures in mandible. *Acta Odontol Scand.* 2018; 76(2):98-104.
9. Voljevica A, Talović E, Hasanović A. Morphological and morphometric analysis of the shape, position, number and size of mental foramen on human mandibles. *Acta Med Acad.* 2015; 44(1):31-8.
10. Bello SA, Adeoye JA, Ighile N, Ikimi NU. Mental Foramen Size, Position and Symmetry in a Multi-Ethnic, Urban Black Population: Radiographic Evidence. *J Oral Maxillofac Res.* 2018;9(4):1-8.
11. Rodríguez-Cárdenas YA, Casas-Campana M, Arriola-Guillén LE, Aliaga-Del Castillo A, Ruiz-Mora GA, Guerrero ME. Sexual dimorphism of mental foramen position in peruvian subjects: A cone-beam-computed tomography study. *Indian J Dent Res.* 2020;31(1):103-8.
12. Gungor E, Aglarci OS, Unal M, Dogan MS, Guven S. Evaluation of mental foramen location in the 10-70 years age range using cone-beam computed tomography. *Niger J Clin Pract.* 2017; 20(1):88-92.
13. Sánchez AM. Posición y variantes anatómicas del foramen mentoniano evaluadas en tomografía volumétrica en pacientes del Centro Radiológico Diagnóstico Digital en Itagüí, Colombia. Tesis para obtener el Título de Especialista en Radiología Oral y Maxilofacial. Lima: Universidad Peruana Cayetano Heredia; 2016.
14. Xiao L, Pang W, Bi H, Han X. Cone beam CT-based measurement of the accessory mental foramina in the Chinese Han population. *Exp Ther Med.* 2020;20(3):1907-16.
15. Delgadillo JR, Mattos-Vela MA. Ubicación de agujeros mentonianos y sus accesorios en adultos peruanos. *Odvotos-Int J Dent Sci.* 2018;20(1):69-77.
16. Wei X, Gu P, Hao Y, Wang J. Detection and characterization of anterior loop, accessory mental foramen, and lateral lingual foramen by using cone beam computed tomography. *J Prosthet Dent.* 2019;(19):30494-9.

17. Krishnan U, Monsour P, Thaha K, Lalloo R, Moule A. A limited field cone-beam computed tomography-based evaluation of the mental foramen, accessory mental foramina, anterior loop, lateral lingual foramen, and lateral lingual canal. *J Endod.* 2018;44(6):946-51.
18. Trost M, Mundt T, Biffar R, Heinemann F. The lingual foramina, a potential risk in oral surgery. A retrospective analysis of location and anatomic variability. *Ann Anat.* 2020;231:1-9.
19. Condori R. Frecuencia del bucle del nervio mentoniano en Tomografía Computarizada de Haz Cónico en el hospital Cayetano Heredia. Periodo 2016-2017. Tesis para obtener el Título de Especialista en Radiología Bucal y Maxilofacial. Lima: Universidad Peruana Cayetano Heredia; 2018.
20. García-Lallana A, Viteri-Ramírez G, Saiz-Mendiguren R, Broncano J, Dámaso Aquerreta J. Ergonomía del puesto de trabajo en radiología. *Radiologia.* 2011;53(6):507–15.

Recibido: 18-12-2021

Aceptado: 06-05-2022