

Características imaginológicas de la osteosclerosis idiopática de los maxilares evaluada con tomografía computarizada de haz cónico

Imaginological idiopathic osteosclerosis characteristic of the jaws evaluated with cone beam computed tomography

Janet Kely Tenorio-Estrada^{1,a}, Milushka Miroslava Quezada-Marquez^{2,a,b}, Alexis Evangelista-Alva^{3,c}

RESUMEN

Objetivo: Determinar las características imaginológicas de la osteoesclerosis idiopática (OI) de los maxilares evaluada con tomografía computarizada de haz cónico (TCHC). **Materiales y métodos:** Se revisó 454 TCHC bimaxilares del Servicio de Radiología Oral y Maxilofacial de la sede de San Isidro del Posgrado de la Facultad de Estomatología Roberto Beltrán de la Universidad Peruana Cayetano Heredia, periodo 2011-2012. Se analizaron las variables sexo, edad, número, localización, tamaño, forma, límites, posición céfalo-caudal, posición vestibulo-lingual y relación a la pieza dentaria de la OI de los maxilares. **Resultados:** La frecuencia de OIs fue del 28,6%. No encontrando diferencias entre los porcentajes de edad y sexo. El mayor porcentaje fue la región molar inferior 56,7%. No se encontró diferencias estadísticamente significativas entre las arcadas por lado. El tamaño promedio de las OIs fue de 6,84mm \pm 3,1. La forma irregular fue la predominante con 80,3%, de límites definidos con 93,3%. La posición media se halló con mayor porcentaje tanto para la posición céfalo-caudal como para la posición vestibulo-lingual. Con relación a las piezas dentarias, se hallaron en zona edéntula 36,5% y separado del diente 33,1%. **Conclusión:** Las características imaginológicas de las OIs nos ayudan a diferenciarlas de verdaderas patologías óseas. El alto porcentaje encontrado con respecto a la frecuencia, en comparación a otras poblaciones, nos indica que los especialistas involucrados deben tenerlo en cuenta, durante el plan de tratamiento.

PALABRAS CLAVES: Osteoesclerosis, tomografía computarizada cone beam, maxila, mandíbula. (DeCS,

¹ Facultad de Odontología, Universidad Nacional Mayor de San Marcos. Lima, Perú.

² Asociación Peruana de Radiología Bucal y Maxilofacial. Lima, Perú.

³ Sociedad de Odontología Preventiva y Social. Lima, Perú.

^a Especialista en Radiología Oral y Maxilofacial.

^b Magister en Estomatología con mención en Radiología Oral y Maxilofacial.

^c Magister en Estomatología.

BIREME) SUMMARY

Objectives: To determine the imaging features of idiopathic osteosclerosis (IO) characteristics of the jaws evaluated cone beam computed tomography (CBCT). **Methods:** 454 CBCT bimaxillary of the Department of Oral and Maxillofacial Radiology, located at the San Isidro, Post in the Dentistry Universidad Peruana Cayetano Heredia, period 2011-2012 was reviewed. The variables sex, age, number, location, size, shape, boundaries, cephalo-caudal position, bucco-lingual position and relation to the tooth of the maxillary IO were analyzed. **Results:** The frequency was 28.6% of Ios. No differences were found between the percentages of age and sex. The highest percentage was 56.7% the lower molar region. No statistically significant differences between the arches on each side was found. The average size of IOs was $6,84\text{mm} \pm 3.1$. The irregular shape was predominant with 80.3%, and the defined limits with 93.3%. The middle position with the highest percentage was found for both cephalo-caudal position to the bucco-lingual position. With relation to the tooth, were found in 36.5% edentulous area and 33.1% away from the teeth. **Conclusion:** The imaging features of IOs, to be able to differentiate true bone disease. Furthermore, its high percentage found with respect to frequency, compared to other populations, indicates that specialists involved should take into account during the treatment plan.

KEYWORDS: Osteosclerosis, cone beam computed tomography, maxilla, mandible. (MeSH, NLM)

INTRODUCCIÓN

La osteoesclerosis idiopática (OI) es una variante anatómica que fue inicialmente descrita por Stieda en 1905 y más tarde por Fischer en 1912 (1). La OI se define como un área focal de hueso compacto (2) y puede encontrarse en muchas partes del esqueleto (3), como los maxilares; pero principalmente en pelvis y huesos largos (4,5). Su origen es desconocido (6,7) y es aceptada como una variante anatómica (2,3,4), ya que no está relacionada con inflamación, displasia, neoplasia o desorden sistémico (8,9). Puede ocurrir por posible trauma de la oclusión (3,4), cicatrices (7) o ser de origen idiopático (10). También puede ser resultado de un desarrollo predominante de hueso aislado durante el crecimiento óseo (11). Otra teoría involucra al estrés interno que suprime el suministro sanguíneo y forma una masa ósea dentro de los maxilares (9).

Es también conocida como: isla de hueso denso (12,13), isla de hueso compacto (1,7), cicatriz ósea (2,16), hueso o alveolo esclerótico (14), hueso esclerótico idiopático focal (15), osteopetrosis periapical focal (2,16), enostosis (2,13,16), eburnación ósea (13,17), hueso espiral (13,17), osteoesclerosis focal (16), o solo osteoesclerosis (17).

La incidencia de la OI ha sido reportada desde 2,3% hasta 8% (5,8,7,13,18-22) y la edad promedio en que se manifiesta es entre los 20 a 40 años de edad (13,14).

Debido a que la OI se encuentra en los maxilares y en huesos largos parece incrementarse proporcionalmente junto con el crecimiento y desarrollo del hueso (12,16). Dentro de los huesos maxilofaciales la OI se encuentra principalmente en la mandíbula (13,14,18,19,22-24), se presenta en mayor porcentaje en las personas de origen africano, japoneses, chinos o indo-chinos (5) y no tiene predilección por el sexo (12,18,19,24).

Estas son lesiones asintomáticas y son consideradas hallazgos radiográficos (2,21,25), pueden ser de varios tamaños desde 2mm hasta 2cm de diámetro (2,9,16), o las lesiones pueden ser tan grandes que cubren casi la totalidad del espesor de la mandíbula (2), pero no alcanzan un tamaño suficiente para causar expansión de las tablas óseas (9,13,16). En casos excepcionales se han reportado islas de hueso denso “gigantes” que miden hasta 7cm (25). Suelen ser de límites definidos y tener una forma redonda, elíptica, ovalada o irregular (2,3,8-10). La presencia de un halo radiolúcido o cápsula es raro. La periferie es usualmente bien definida pero ocasionalmente se entremezcla con las trabéculas del hueso circundante, con espículas que se irradian desde sus márgenes (26). Su apariencia interna puede ser uniformemente radiopaca, vidrio esmerilado, aspecto punteado o trabéculas gruesas que pueden extenderse más allá de la zona de mayor densidad (5,3). Pueden ser únicas o múltiples en un mismo hueso, o múltiples en diferentes huesos (5). Pueden ubicarse próximo a un diente sano,

en los ápices de las raíces, entre las raíces o separada y lejos de los dientes (2,3). La OI se presenta dentro del espesor del hueso medular, se puede extender desde la cima de la cresta del proceso dentoalveolar hasta la basal mandibular, pero no desplaza ni deforma corticales anatómicas (26). El espacio del ligamento periodontal puede estar obliterado por la masa o ser de espesor normal o ensanchado, característica que no ha sido explicada adecuadamente (5,26). La lámina dura de las piezas adyacentes a la OI puede desaparecer y mimetizarse dentro de la masa esclerótica, la cual puede extenderse más allá de los ápices del diente adyacente y ocupar incluso el espacio interradicular en ambos sitios de un diente. En ciertos casos la OI puede provocar reabsorción radicular externa, aunque es infrecuente (5). Tienen predilección por la zona de molares y premolares inferiores (2,5,7,9,16).

Histológicamente la OI se caracteriza por presentar obliteración de los espacios medulares por hueso trabecular grueso o hueso compacto denso (10), con hueso laminar viable intercalados con escasas cantidades de tejido conectivo fibroso y grasa (27). Generalmente con infiltración celular inflamatoria mínima o inexistente (5,12,16). Dentro de los diagnósticos diferenciales podemos considerar a la osteítis condensante (2,7,10,13,17), restos radiculares (10,13,17), exostosis (7,10,13,17), hipercementosis (7,10), cuerpos extraños (13), dientes impactados (13), displasia cementaria periapical (2,7,10), osteoma osteoide (7,10), cementoblastoma benigno (7,10,17), odontomas (2) u otras lesiones benignas fibro-óseas (2). No es necesario tratamiento debido que es una variante anatómica que no evoluciona (9,10), aunque persisten por años (5). Sin embargo, se recomienda seguimiento radiográfico periódico para asegurar que la impresión diagnóstica radiográfica sea la correcta. En raros casos se asocia a reabsorción radicular, donde el diente afectado puede requerir tratamiento endodóntico o extracción (5). Cuando se asocia a infección secundaria los procedimientos quirúrgicos deben ser llevados a cabo con cuidado para no causar lesiones en las áreas circundantes (16).

El objetivo de la presente investigación fue determinar las características imaginológicas de la osteosclerosis idiopática de los maxilares evaluada con tomografía computarizada de haz cónico del Servicio de Radiología Oral y Maxilofacial de la sede de San Isidro Posgrado de la Facultad de Estomatología de la Universidad Peruana Cayetano

Heredia, periodo 2011-2012.

MATERIALES Y MÉTODOS

El diseño del presente estudio fue de tipo descriptivo, transversal y retrospectivo. La selección de las TCHC se realizó a través de un muestreo por conveniencia utilizando la totalidad de las tomografías bimaxilares que cumplían con los criterios de inclusión, tomadas del Servicio de Radiología Oral y Maxilofacial de la sede de San Isidro Posgrado de la Facultad de Estomatología de la UPCH, durante el periodo enero 2011- diciembre 2012. Se incluyeron las TCHC que presentaban imagen hiperdensa localizada en hueso alveolar y adyacente a áreas dentadas, imágenes nítidas e imágenes sin áreas hipodensas circundantes. Se excluyeron las TCHC que tenían imágenes hiperdensas en relación a diente con caries profunda, restauraciones grandes, malposición, o que servían como pilares de puentes fijos o dentaduras parciales, áreas mixtas características de displasia periapical cemental y otras lesiones fibro-óseas de origen del ligamento periodontal, hiperdensidades solitarias en regiones edéntulas amplias, hiperdensidades menores a 3mm o de aspecto lineal o calcificaciones de los canales nutricios, evidencia sugerente de una lesión expansiva, asociados con reabsorción del diente adyacente o tomografía computarizada de haz cónico de pacientes con patología intraósea evidente y/o malformaciones craneofaciales.

Variables y covariables

Las variables tomadas en cuenta fueron:

- Edad y género: datos que se obtuvieron del registro de la TCHC.
- Número: cantidad de lesiones presentes en los maxilares.
- Localización: se consideraron por arcada maxilar y mandíbula, por lado derecho e izquierdo y en ellos las siguientes regiones: incisiva, canina, premolar, molar, incisivo-canino, canino-premolar, premolar-molar e incisivo-premolar-molar.
- Tamaño: se registró en milímetros, midiendo en la tomografía la línea trazada en el eje mayor de la OI.
- Forma: de acuerdo a la figura del contorno externo, se registró como: redondeada, ovalada e irregular.
- Límites: según el contorno externo de la OI se registró como: definido o no definido.

- Posición cefalo-caudal: Cefálico: adyacente a la cima alveolar. Medio: se encontró solo en la médula ósea. Caudal: adyacente al borde basal de la mandíbula o al piso de fosas nasales/senos maxilares. Céfalomedio: adyacente a la cima alveolar con extensión al tercio medio de los maxilares. Caudal-medio: adyacente al borde basal de la mandíbula o al piso de fosas nasales/senos maxilares con extensión al tercio medio de los maxilares. Céfalocaudal: adyacente a la cima alveolar y al borde basal de la mandíbula o al piso de fosas nasales/senos maxilares.
- Posición vestibulo-lingual: Vestibular: adyacente a la tabla ósea vestibular. Lingual/palatino: adyacente a la tabla ósea lingual o palatina. Medio: cuando se encontró solo en la médula ósea. Vestibulo-medio: adyacente a la tabla ósea vestibular con extensión al tercio medio de los maxilares. Linguo-medio: adyacente a la tabla ósea lingual o palatina con extensión al tercio medio de los maxilares. Vestibulo-lingual: relacionado con la tabla vestibular y lingual o palatina.
- Relación a la pieza dentaria: vínculo de la osteoesclerosis con respecto a las piezas dentarias, se registró como: entre los dientes con contacto, entre los dientes sin contacto, contacto con diente a nivel apical, contacto con diente a nivel lateral, contacto con diente a nivel apical e interradicular, separada del diente, región edéntula.

La investigadora principal fue capacitada y calibrada por un radiólogo oral y maxilofacial con una experiencia de 10 años. Dicha calibración fue

desarrollada en 20 tomografías computarizadas de haz cónico (Siemens, Alemania) que opera de 10mA a 42mA y 85kV de acuerdo a cada paciente, todas las imágenes digitales fueron exportadas a una computadora Lenovo H61 y evaluadas a través del software Galileos 1.7.2. y el valor de Kappa interobservador varió entre 0,948 a 1 y el Kappa intraobservador fue de 1.

La investigadora evaluó máximo diez TCHC por día y de forma interdiaria. Todas las sesiones de visualización se llevaron a cabo en una habitación tranquila con luz ambiental tenue. Las imágenes digitales se analizaron en una pantalla de alta resolución de 21 pulgadas, la resolución de pantalla se fijó en 1600x900 píxeles con una profundidad de color de 32 bits.

Se utilizaron pruebas de tendencia central para evaluar el tamaño de la OI. Se usó distribución de frecuencia para las variables de edad, género, localización, número, límite, forma, posición cefalocaudal, relación vestibulo-lingual y relación a la pieza dentaria. Se utilizaron tablas de contingencia para determinar la relación entre la asociación edad con sexo y edad con número. Se realizó la prueba estadística chi cuadrado para las variables edad con sexo; y localización según arcada por lado. Se realizó la prueba estadística “t” de student para muestras independientes para la variable tamaño. Los análisis fueron realizados en el programa estadístico SPSS 20.0.

Tabla 1. Pacientes con osteoesclerosis idiopática de los maxilares, según edad.

	Total de la población	Muestra con osteoesclerosis idiopática	Porcentaje (%)
	0-09 (1ra)	10	0
	10-19 (2da)	54	16,7
	20-29 (3ra)	48	31,3
	30-39 (4ta)	73	37,0
EDAD (Décadas)	40-49 (5ta)	88	35,2
	50-59 (6ta)	101	30,7
	60-69 (7ma)	61	24,6
	70-79 (8va)	15	13,3
	80-89 (9na)	4	0
	Total	454	28,6

Tabla 2. Pacientes con osteoesclerosis idiopática de los maxilares, según sexo y edad.

Edad (Décadas)	Femenino		Masculino		Total (%)
	Frecuencia	Porcentaje	Frecuencia	Porcentaje	
10-19 (2da)	6	4,6	3	2,3	9 (6,9)
20-29 (3ra)	10	7,7	5	3,8	15 (11,5)
30-39 (4ta)	15	11,5	12	9,2	27 (20,8)
40-49 (5ta)	21	16,2	10	7,7	31 (23,8)
50-59 (6ta)	22	16,9	9	6,9	31 (23,8)
60-69 (7ma)	8	6,2	7	5,4	15 (11,5)
70-79 (8va)	2	1,5	0	0	2 (1,5)
Total	84	64,6	46	35,4	130 (100,0)

Prueba estadística chi cuadrado (χ^2), con $\chi^2 = 3,623$; $gl = 6$; $p = 0,727$

Tabla 3. Número de osteoesclerosis idiopática de los maxilares por edad.

Edad (Décadas)	N° de Osteoesclerosis Idiopática				Total (%)
	1 (%)	2 (%)	3 (%)	4 (%)	
10-19 (2da)	8 (6,2)	1 (0,8)	0	0	9 (6,9)
20-29 (3ra)	10 (7,7)	5 (3,8)	0	0	15 (11,5)
30-39 (4ta)	16 (12,3)	8 (6,2)	1 (0,8)	2 (1,5)	27 (20,8)
40-49 (5ta)	25 (19,2)	4 (3,1)	2 (1,5)	0	31 (23,8)
50-59 (6ta)	19 (14,6)	9 (6,9)	2 (1,5)	1 (0,8)	31 (23,8)
60-69 (7ma)	13 (10,0)	2 (1,5)	0	0	15 (11,5)
70-79 (8va)	2 (1,5)	0	0	0	2 (1,5)
Total	93 (71,5)	29 (22,3)	5 (3,8)	3 (2,3)	130 (100,0)

Tabla 4. Osteoesclerosis idiopática de los maxilares, según arcada y lado.

Lado	Maxilar (%)	Mandibular (%)	Total (%)
Derecho	5 (2,8)	88 (49,4)	93 (52,2)
Izquierdo	6 (3,4)	79 (44,4)	85 (47,8)
Total	11 (6,2)	167 (93,8)	178 (100,0)

Prueba estadística chi cuadrado (χ^2), con $\chi^2 = 0,217$; $gl = 1$; $p = 0,641$

Tabla 5. Localización de las osteoesclerosis idiopática por regiones.

Localización	Lado	Maxilar (%)	Mandibular (%)	Total (%)
Incisivo	Derecho	0	3 (1,7)	3 (1,7)
	Izquierdo	1 (0,6)	3 (1,7)	4 (2,2)
Canino	Derecho	0	12 (6,7)	12 (6,7)
	Izquierdo	0	2 (1,1)	2 (1,1)
Premolar	Derecho	1 (0,6)	21 (11,8)	22 (12,4)
	Izquierdo	1 (0,6)	16 (9,0)	17 (9,6)
Molar	Derecho	4 (2,2)	49 (27,5)	53 (29,8)
	Izquierdo	2 (1,1)	52 (29,2)	54 (30,3)
Incisivo-Canino	Derecho	0	2 (1,1)	2 (1,1)
	Izquierdo	1 (0,6)	2 (1,1)	3 (1,7)
Canino-Premolar	Derecho	0	0	0
	Izquierdo	0	2 (1,1)	2 (1,1)
Premolar-Molar	Derecho	0	1 (0,6)	1 (0,6)
	Izquierdo	1 (0,6)	1 (0,6)	2 (1,1)
Premolar-Canino-Incisivo	Derecho	0	1 (0,6)	1 (0,6)
	Izquierdo	0	0	0
Total		11 (6,2)	167 (93,8)	178 (100)

Tabla 6. Tamaño (en mm) de las osteoesclerosis idiopática.

	Promedio (mm)	DS	Mínimo	Máximo
Maxilar	5,9	3,2	3	12
Mandíbula	6,9	3,1	3	20
Total	6,84	3,1	3	20

Prueba estadística "t" de student para muestras independientes, con $p = 0,303$.

Tabla 7. Características imaginológicas cualitativas de las osteoesclerosis idiopática.

Variables	Valores	Frecuencia	Porcentaje
Límites	Definido	166	93,3
	No definido	12	6,7
	Redondeado	11	6,2
Forma	Ovalado	24	13,5
	Irregular	143	80,3
	Cefálico	23	12,9
	Medio	115	64,6
Posición céfalo-caudal	Caudal	24	13,5
	Cefálico-medio	7	3,9
	Caudal-medio	8	4,5
	Céfalo-caudal	1	0,6
	Vestibular	32	18,0
Posición vestibulo-lingual	Medio	52	29,2
	Lingual/palatino	41	23,0
	Vestibulo-medio	8	4,5
	Linguo-medio	14	7,9
	Vestibulo-lingual	31	17,4
	Entre dientes con contacto	4	2,2
	Entre dientes sin contacto	6	3,4
Relación a la pieza dentaria	Apical	23	12,9
	Lateral	11	6,2
	Apico-lateral	10	5,6
	Separado del diente	59	33,1
	Zona edéntula	65	36,5
Total		178	100,0

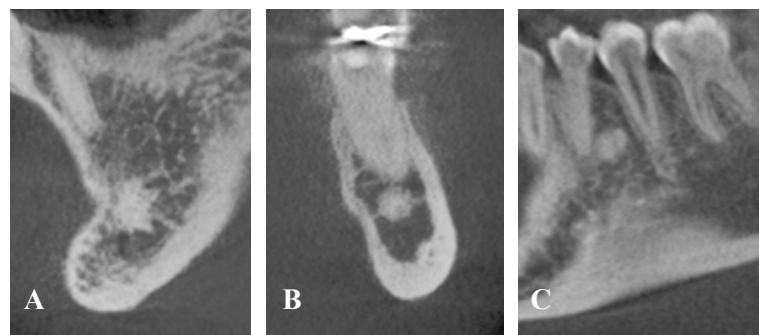


Figura 1. Forma. **A:** Irregular. **B:** Redondeada. **C:** Ovalada.

RESULTADOS

Se revisaron 454 TCHC de los cuales 28,6 % (130 casos) presentaron OI. La prevalencia de OI en el sexo femenino fue de 28,7% (84 casos) y en el

sexo masculino de 28,6% (46 casos). La edad de la población varió de 3 a 83 años, con una media de $42,6 \pm 17$ años. Las OI se encontraron en un rango etario de 13 a 79 años de edad con promedio de $43 \pm 14,4$ años (Tabla 1).

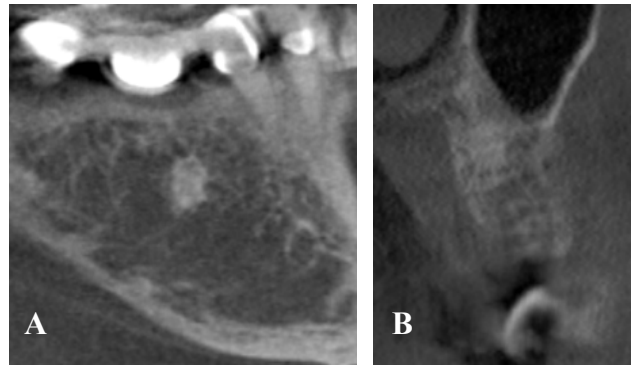


Figura 2. Límites. **A:** Definidos. **B:** No Definidos.

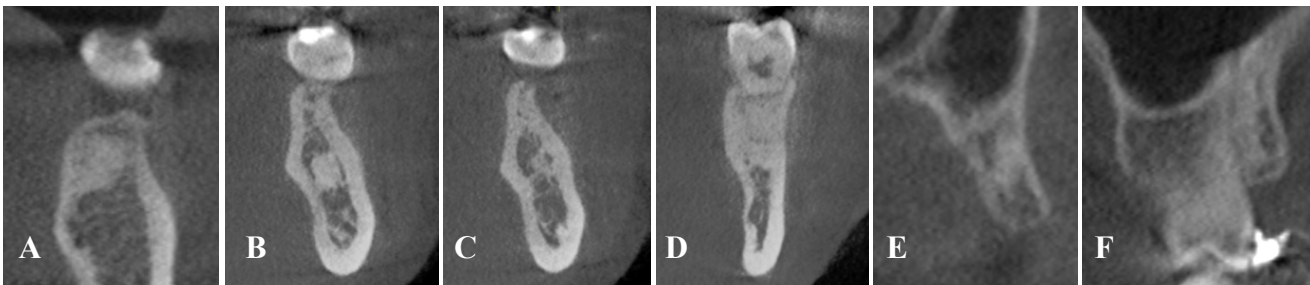


Figura 3. Relación céfalo-caudal. **A:** Cefálico. **B:** Medio. **C:** Caudal. **D:** Céfalo-medio. **E:** Caudal-medio. **F:** Céfalo-caudal

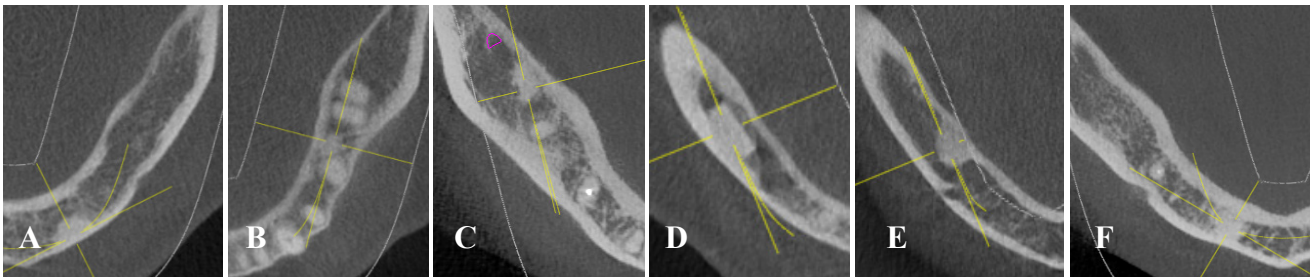


Figura 4. Relación vestibulo-lingual. **A:** Vestibular. **B:** Medio. **C:** Lingual. **D:** Vestíbulo-medio. **E:** Linguo-medio. **F:** Vestíbulo-lingual.

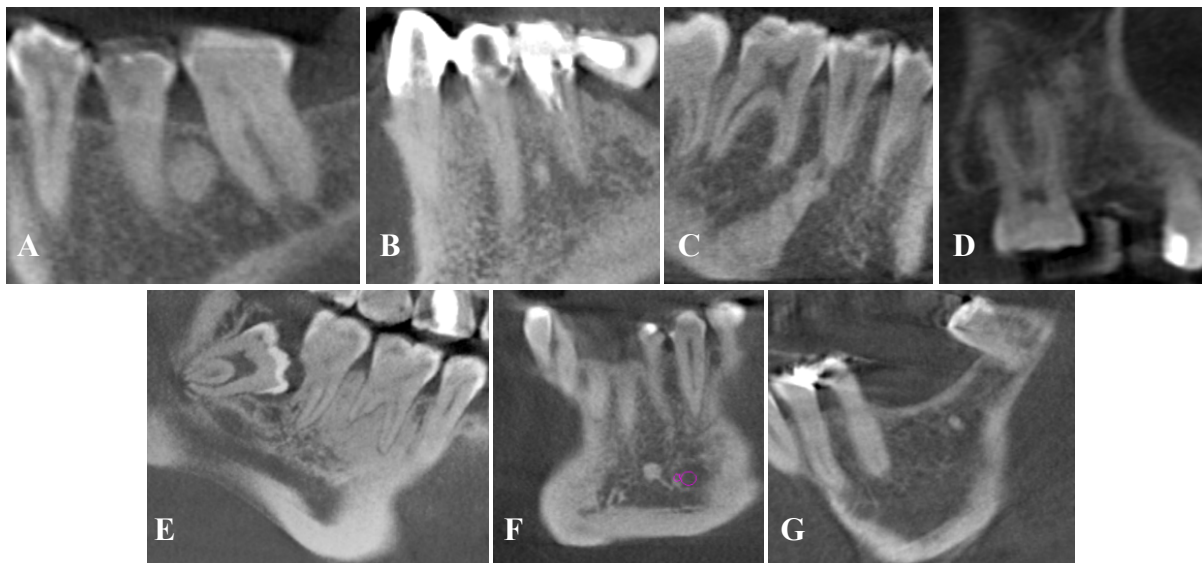

Figura 5. Relación con los dientes. **A:** Entre los dientes con contacto. **B:** Entre los dientes sin contacto. **C:** Apical. **D:** Lateral. **E:** Apico-lateral. **F:** Separado del diente. **G:** Zona edéntula.

El sexo femenino presentó en su mayoría OI, en la sexta década con 16,9% (22 casos) y en el sexo masculino se presentó en su mayoría en la cuarta década 9,2% (12 casos). No se encontró diferencias estadísticamente significativas ($p=0,727$) entre edad y sexo (Tabla 2).

La distribución del número de OI según edad se detalla en la tabla 3. La distribución de las OIs según arcada por lado se detalla en la Tabla 4. No se encontró diferencias estadísticamente significativas ($p=0,641$) entre lado derecho e izquierdo.

En la tabla 5 se describe distribución de la localización por regiones y se encontró los mayores porcentajes en la región molar inferior izquierda 29,2% (52 casos) y molar inferior derecha 27,5% (49 casos). El tamaño promedio de la OI fue $6,84 \pm 3,1\text{mm}$ (Tabla 6), no se encontró diferencias estadísticamente significativas ($p=0,303$) entre los promedios de tamaños de las OIs del maxilar superior e inferior.

En la tabla 7, se detallan las variables cualitativas,

encontrándose la mayoría de forma irregular en 80,3% (143 casos) (Figura 1), con límites definidos en 93,3% (166 casos) (Figura 2). Según su posición céfalo-caudal el 64,0% (114 casos) estuvieron en la posición media (Figura 3). Y según su posición vestibulo-lingual el 29,2% (52 casos) estuvieron en la posición media (Figura 4). Con relación a las piezas dentarias se hallaron preferentemente en la zona edéntula 36,5% (65 casos) (Figura 5).

DISCUSIÓN

El mayor aporte que brinda este estudio, es el hallazgo de un alto porcentaje (28,6%) de OI encontrado con respecto a la frecuencia, en comparación a otras poblaciones (2,4,7,8,13,14,16,18-25,27), lo cual indica que los especialistas involucrados deben tenerlo en cuenta, durante el plan de tratamiento (Tabla 8). Algunos investigadores como Araki y col. (23,25) (año 2006 y 2011), Miloglu y col. (13) (año 2009), McDonell (14) (año 1993) y Kaka (8) (año 2011) reportaron una predilección de OI por el sexo femenino; mientras que otros no muestran diferencias estadísticamente significativas entre los

Tabla 8. Tabla resumen de la frecuencia de osteoesclerosis idiopática.

Autores	Año	País	Total de pacientes examinados	Nº de pacientes con OI	Porcentaje %	Nº de OI	Técnica imagenológica
Tenorio	2014	Perú	454	130	28,6%	178	TCHC
Misirlioglu y col. ⁹	2013	Turkía	7 502	225	2,8%	273	Panorámicas y TCHC
Li y col. ²²	2013	China	7 389	136	1,84%	149	Panorámicas
Kaka ⁸	2011	Iraq	867	24	2,8%	27	Panorámicas
Sisman y col. ²	2011	Turkía	2 211	135	6,1%	153	Panorámicas
Araki y col. ²⁵	2011	Japón	NR	100	NR	100	Panorámicas y TCHC
Seung-Youp y col. ²¹	2010	Corea	2 001	134	6,7%	146	Panorámicas
Miloglu y col. ¹³	2009	Turkía	6 154	150	2,4%	185	Panorámicas
Araki y col. ²³	2006	Japón	NR	44	NR	44	Panorámicas y TCHC
Urzua ⁷	2003	Chile	3 096	251	8,11%	291	Panorámicas
Halse y Molven ²⁴	2002	Noruega	210	16	7,6%	19	Periapicales
Williams y Brooks ⁴	1998	EEUU	1 585	90	5,7%	100	Periapicales
Petrikowski y Peters ²⁰	1997	Canadá	2 991	69	2,3%	78	Periapicales y panorámicas
Yonetsu y col. ¹⁹	1997	Japón	1 047	64	6,1%	73	Panorámicas y TCHC
McDonell ¹⁴	1993	Canadá ⁺	NR	107	NR	113	Periapicales y panorámicas
Kawai y col. ¹⁸	1992	Japón	1 203	117	9,7%	134	Panorámicas
Geist y Katz ²⁷	1990	EEUU*	1 921	103	5,4%	112	Periapicales
Eselman ¹⁷	1961	EEUU	25 000	42	0,2%	42	Periapicales y oclusales

* Caucásicos 45,6%, negros 41,8%, orientales 1,0% y desconocidos en el 11,6%.

⁺ Caucásicas 71,0%, orientales 14,0% y negros 1,0%.

NR no refiere

Tabla 9. Tabla resumen de localización de la osteoesclerosis idiopática según región.

Autores	Año	País	Nº de OI	Localización más frecuente
Tenorio	2014	Perú	178	M md 56,7% PM md 20,8% C md 7,9%
Misirlioglu y col. ⁹	2013	Turkía	273	M 41% PM 33% PM-M 9,6%
Li y col. ²²	2013	China	147	M md 36,7% PM md 35,4% PM-M md 10,9%
Kaka ⁸	2011	Iraq	27	M 40,8% PM 22,2% PM-M 18,5%
Sisman y col. ²	2011	Turkía	153	M md 32% PM md 25,5% C md 11,1%
Araki y col. ²⁵	2011	Japón	100	M md 41% PM md 36% Ángulo md 8%
Seung-Youp y col. ²¹	2010	Corea	146	Post md 76,6% Ant md 20% Ant mx 2,74%
Miloglu y col. ¹³	2009	Turkía	185	M md 46% PM md 29,7% C-PM 9,7%
Urzua ⁷	2003	Chile	291	M md 41,9% PM md 34% C md 10,3%
Araki y col. ²³	2006	Japón	44	PM md 56,8% M md 27,3% C md 15,9%
Halse y Molven ²⁴	2002	Noruega	19	M md 57,9% PM md 15,8% M mx 15,8%
Petrikowski y Peters ²⁰	1997	Canadá	78	PM md 44% M md 43% I md 13%
Yonetsu y col. ¹⁹	1997	Japón	73	M md 52,1%* PM md 39,7% C md 5,5%
McDonell ¹⁴	1993	Canadá	113	1º M md 48,6%+ PM md 17,7% 2º M md 11,6%
Kawai y col. ¹⁸	1992	Japón	134	PM-M md 85,4% M md 30,8% PM md 27,7%
Geist y Katz ²⁷	1990	EEUU*	112	PM md 35,7% PM-M md 21,4% PM-C md 13,4%
Eselman ¹⁷	1961	EEUU	42	Molar mandibular

Md: mandíbula; mx: maxila

*M md derecha 32,9% e izquierda 19,2%; PM md derecha 23,3% e izquierda 15,4%.

+1º M md derecha 25,7% e izquierda 23%; 2º PM md derecha 7,1% e izquierda 10,6%

sexos femenino y masculino (2,4,7,18-20,24), como lo hallado en el presente estudio (28,7%). La edad de los pacientes con osteoesclerosis idiopática, estuvo en un rango de 13-79 años de edad, con un promedio

43 ± 14,4 años siendo mayor en la cuarta década de vida, semejante a lo hallado por Seung-Youp y col. (21) (año 2010). Respecto a la relación de edad y sexo, el sexo femenino presentó en su mayoría entre

Tabla 10. Tabla resumen de la relación a la pieza dentaria de la osteoesclerosis idiopática de los maxilares.

Autores	Año	País	Total de OI evaluadas	Relación con el diente					
				Interradicular	Apical	Lateral	Apico-Lateral	Separado del diente	Zona edéntula
Tenorio*	2014	Perú	178	5,6% (10)	12,9% (23)	6,2% (11)	5,6% (10)	33,1% (59)	36,5% (65)
Misirlioglu y col. ⁹	2013	Turkía	273	19% (52)	36,2% (99)	-	14% (38)	30,8% (84)	-
Li y col. ²²	2013	China	149	3,4% (5)	54,4% (80)	-	18,4% (27)	23,8% (35)	-
Kaka ⁸	2011	Iraq	27	22,3% (6)	30% (8)	-	3,7% (1)	44% (12)	-
Sisman y col. ²	2011	Turkía	153	8,5% (13)	51,6% (79)	-	17% (26)	22,9% (35)	-
Araki y col. ²⁵	2011	Japón	100	-	60% (60)	-	-	24% (24)	16% (16)
Miloglu y col. ¹³	2009	Turkía	185	18,9% (35)	29,7% (55)	-	11,4% (21)	40% (74)	-
Araki y col. ²³	2006	Japón	44	2,3% (1)	20,5% (9)	-	27,3 (12)	40,9% (18)	9,1% (4)
Williams y Brooks ⁴	1998	EEUU	100	42% (42)	22% (22)	-	12% (12)	24% (24)	-
Kawai y col. ¹⁸	1992	Japón	134	-	-	-	40,3% (54)	59,7% (80)	-
Geist y Katz ²⁷	1990	EEUU*	112	23,2% (26)	42% (47)	-	13,4% (15)	21,4% (24)	-
Eselman ¹⁷	1961	EEUU	42	-	Mayor porcentaje	-	-	-	-

*Interradicular con contacto fueron el 2,2% (4) e interradicular sin contacto fueron el 3,4% (6).

*Interradicular con contacto fueron el 6,5% (10) e interradicular sin contacto fueron el 2% (3).

la quinta y sexta década y el sexo masculino entre la cuarta y quinta década. Araki y col. (25) (año 2011) coincide más con nuestros resultados, ya que encontraron para el sexo masculino la mayoría entre la cuarta y sexta década; sin embargo, para el sexo femenino la mayoría estuvo en la tercera década. En el presente estudio se encontró de una a cuatro OI por persona, similar a lo encontrado por Sisman y col. (2) el año 2011. Es frecuente hallar las OI en la mandíbula más que en la maxila, como ya ha sido reportado anteriormente (2,4,7-9,13,14,18-22,24-26). No hay trabajos que indiquen el hallazgo de OI según lado, solo McDonell (14) en 1993 determinó una ligera preferencia por el lado derecho, como lo hallado en la presente investigación.

La región de molar inferior es el sitio de frecuencia más común de la OI (2,7-9,13,14,19,22,24,25) como

se presentó en la presente investigación; sin embargo, otros autores (18,20,23,27) refieren a la región premolar inferior (Tabla 9). El tamaño de la OI varió de 3-20 mm, similar a lo encontrado por Williams y Brooks (4) (año 1998) quienes a la evaluación de radiografías periapicales encontraron tamaños que oscilaron entre 1-22 mm. En la presente investigación se halló un porcentaje mayor para la forma irregular (80,3%) concordando con Williams y Brooks (4) (año 1998) y Misirlioglu y col. (9) (año 2013), siendo el menor porcentaje la forma redondeada con 6,2% dato en desacuerdo con lo presentado por Eselman (17) (año 1961), Miloglu y col. (13) (año 2009) y Kaka (8) (año 2011). Esto puede ser resultado de que la radiografía panorámica muestra una mayor distorsión de las estructuras, en este caso de la morfología de la osteoesclerosis idiopática, mientras que las radiografías periapicales, determinan menor

distorsión, semejante a la TCHC con la cual sí podemos determinar la forma real de cualquier estructura. Así mismo, la evaluación que se realizó con respecto a la posición céfalo-caudal y los límites de las OIs, no han sido reportados en otras investigaciones; siendo éstas características imaginológicas importantes para poder diferenciarlas de verdaderas patologías óseas. La mayor frecuencia para la posición media estuvo acorde con la investigación realizada por Yonetsu y col. (19) (año 1997) y Misirlioglu y col. (9) (año 2013). Con relación a las piezas dentarias, la mayoría de los reportes no han considerado la zona edéntula (2,4,7-9,13,18,22,27); solo Araki y col. (23,25) (año 2006 y 2011) la consideran presentando un menor porcentaje en esta área (9,1% y 16% respectivamente). En el presente estudio en la zona edéntula se observó 36,5%; seguido de la relación separada del diente con 33,1% (Tabla 10). Como podemos observar la relación de la OI con respecto a la pieza dentaria varía mucho y eso puede deberse al tipo de población estudiada, pudiendo establecer la mayor frecuencia de la OI en la zona edéntula para la población peruana. Es de suma importancia que el implantólogo, evalúe correctamente el proceso alveolar para identificar la presencia de OI y así evitar complicaciones.

Correspondencia:

Janet Kely Tenorio Estrada

Av. A Mz R Lt 16, Las Praderas de Santa Anita, Santa Anita. Lima, Perú.

E-mail: janettenorio1641@gmail.com

REFERENCIAS BIBLIOGRÁFICAS

1. Greenspan A. Bone island (enostosis): current concept-a review. *Skeletal Radiol.* 1995; 24(2):111-5.
2. Sisman Y, Ertas E, Ertas H, Sekerci A. The Frequency and distribution of idiopathic osteosclerosis of the jaw. *Eur J Dent.* 2011; 5(4):409-14.
3. Marques-Silva L, Guimarães ALS, Dilascio MLC, Castro WH, Gomez RS. A rare complication of idiopathic osteosclerosis. *Med Oral Patol Oral Cir Bucal.* 2007; 12(3):233-4.
4. Williams TP, Brooks SL. A longitudinal study of idiopathic osteosclerosis and condensing osteitis. *Dentomaxillofac Radiol.* 1998; 27(5):275-8.
5. Bsoul S, Alborz S, Terezhalmay G, Moore W. Idiopathic osteosclerosis. *Quintessence int.* 2004; 35(7):590-1.
6. Montoya K. Tomografía Cone Beam como método de diagnóstico preciso y confiable en odontología [tesis para obtener el título de Cirujano Dentista]. México: Veracruzana Univ.; 2011.
7. Urzúa R. Osteoesclerosis idiopática en chilenos de origen hispánico. *Anuario Sociedad de Radiología Oral y Maxilofacial de Chile.* 2003; 6(1):16-21.
8. Kaka L. Sclerotic otitis in jaw bones in Iraqis (A radiographic study). *MDJ.* 2011;8(1):59-65. <http://www.iasj.net/iasj?func=fulltext&aId=46084>.
9. Misirlioglu M, Mehmet N, Adisen Z, Yilmaz S. The evaluation of idiopathic osteosclerosis on panoramic radiographs with an investigation of lesion's relationship with mandibular canal by using cross-sectional cone-beam computed tomography images. *J Oral Maxillofac Radiol.* 2013; 1(2):48-54. <http://www.joomr.org> on Wednesday, February 12, 2014, IP: 190.216.175.7.
10. Uriza O. Osteoesclerosis en los maxilares. *Patología de la cavidad oral. Encuentros radiográficos. Odontología Vital.* 2009; 1(10):46-7. <http://odontologia-vital.ulatina.ac.cr/>
11. Kawai T, Hiranuma K, Maeda T. Formation of a dense bone island in the mandible. *Oral Radiol.* 1998; 14(2):107-8.
12. Nakano K, Ogawa T, Sobue S, Ooshima T. Dense bone island: clinical features and possible complications. *Int J Pediatr Dent.* 2002; 12(6):433-7.
13. Miloglu O, Yalcin E, Buyukkurt MC, Acemoglu H. The frequency and characteristics of idiopathic osteosclerosis and condensing osteitis lesions in a Turkish patient population. *Med Oral Patol Oral Cir Bucal.* 2009; 1(14):640-5.
14. McDonnell D. Dense bone island. *Oral Surg Oral Med Oral Pathol.* 1993; 76(1):124-8.
15. Consolaro A, Consolaro RB. Advancements in the knowledge of induced tooth movement: idiopathic osteosclerosis, cortical bone and orthodontic movement. *Dental Press J Orthod.* 2012; 17(4):12-6.
16. Cerulli Mariani G, Favaretti F, Lamazza L, De Biase A. Dense bone island of the jaw: a case report. *Oral Implantol.* 2008; 1(2):87-90.
17. Eselman J. A roentgenographic investigation of enostosis. *Oral Surg Oral Med Oral Pathol.* 1961; 14(11):1331-8.
18. Kawai T, Hirakuma H, Murakami S, Fuchihata H. Radiographic investigation of idiopathic osteosclerosis of the jaws in Japanese dental outpatients. *Oral Surg Oral Med Oral Pathol.* 1992; 74(2):237-42.
19. Yonetsu K, Yuasa K, Kanda S. Idiopathic osteosclerosis of the jaws. Panoramic radiographic and computed tomographic findings. *Oral Surg Oral Med Oral Pathol Oral Radiol Endod.* 1997; 83(4):517-21.
20. Petrikowski C, Peters E. Longitudinal radiographic assessment of dense bone islands of the jaws. *Oral Surg Oral Med Oral Pathol Oral Radiol Endod.* 1997; 83(5):627-34.
21. Seung-Youp L, In-Woo P, Insan J, Dong-Soon Ch, Bong-Kuen Ch. A study on the prevalence of the idiopathic osteosclerosis in Korean malocclusion

- patients. Korean J Oral and Maxillofac Radiol. 2010; 40(4):159-63.
22. Li N, You M, Wang H, Ren J, Zhao S, Jiang M, Xu L, Liu Y. Bone islands of the craniomaxillofacial region. J Cranio Max Dis. 2013; 2(1):5-9. <http://www.cranio-maxillary.com>.
23. Araki M, Hashimoto K, Kawashima S, Matsumoto K. Radiographic features of enostosis determined with limited cone-beam computed tomography in comparison with rotational panoramic radiography. Oral Radiol 2006; 22(1):27-33.
24. Halse A, Molven O. Idiopathic osteosclerosis of the jaws followed through a period of 20-27 years. Int Endod J. 2002; 35(9):747-51.
25. Araki M, Matsumoto N, Matsumoto K, Ohnishi M, Honda K, Komiyama K. Asymptomatic radiopaque lesions of the jaws: a radiographic study using cone-beam computed tomography. J Oral Sci. 2011; 53(4):439-44.
26. Langlais R, Langland O, Nortjé Ch. Periapical Radiopacidad. In: Diagnostic imaging of the jaws. Williams & Wilking, editor. USA; 1995.
27. Geist J, Katz J. The frequency and distribution of idiopathic osteosclerosis. Oral Surg Oral Med Oral Pathol. 1990; 69(3):388-93.

Recibido: 16/10/2014 Aceptado: 18/03/2015
--