

Verticalización de molares - Preparación ortodóncica del paciente protésico

Valverde R, Talavera CJ. Verticalización de molares Preparación ortodóncica del paciente protésico. Rev Estomatol Herediana 2005; 15 (2) : 155 - 160.

Renzo Valverde Montalva¹
Christian J. Talavera²

¹Docente del Departamento Académico de Estomatología del Niño y del Adolescente.
²Residente del Programa de Especialización en Ortodoncia.
Facultad de Estomatología. Universidad Peruana Cayetano Heredia.

Correspondencia

Renzo Valverde Montalva
Carlos Tenaud 164 - 204. Lima 33, Perú
Teléfono: 4492494
e-mail: renzovm@yahoo.com

RESUMEN

La inclinación mesial de molares por la pérdida de dientes vecinos es un problema comúnmente observado en adultos. Esta inclinación del molar está relacionada a defectos óseos, bolsas periodontales, migración distal de premolares, extrusión del molar antagonista, entre otros, limitando la construcción y el pronóstico del implante o puente protésico. Existen diferentes métodos ortodóncicos para verticalizar los molares. Sin embargo, cada caso debe ser analizado biomecánicamente para evitar efectos colaterales indeseados. El caso que reportamos, muestra un método efectivo para verticalizar molares mediante cantilevers con brazos largos para minimizar los efectos extrusivos indeseados de este procedimiento.

Palabras clave: MOVIMIENTO DENTARIO. métodos

Molar uprighting - Orthodontic preparation of prosthetic patients

ABSTRACT

Mesially tipped molars are often observed in adult after teeth were lost. This tipping of the molars is related to bone defects, periodontal pockets, premolars distally moved, molar extrusion, and others, making the reconstruction difficult and limiting the prognosis of an implant or bridge rehabilitation. There are many orthodontic methods to mesially upright tipped molars. However, each case must be biomechanically analyzed to avoid undesirable collateral effects. This case report presents an effective method for molar uprighting using long-arm cantilevers to reduce the undesirable collateral extrusive effects of the procedure.

Keywords: TOOTH MOVEMENT. methods

Introducción

La verticalización de molares es un tratamiento generalmente requerido en dos situaciones: Cuando los molares se han mesioinclinado en el espacio dejado por un diente extraído o ausente, y por la impactación de molares permanentes. La inclinación mesial de molares que sigue a la pérdida de dientes vecinos es un problema común en adultos. A menudo, esta inclinación es acompañada por defectos óseos verticales, bolsas periodontales, migración distal de premolares y extrusión del molar antagonista, entre otros problemas que podrían dificultar o impedir la confección de una prótesis dental cuando la inclinación es excesiva. El problema protésico - funcional, se puede atribuir a una distribución no axial de las fuerzas oclusales, al estrechamiento del espacio para el pónico y la dificultad para la preparación dental durante el tallado, en caso se trate de un implante, las limitaciones son: disminución del espacio

para el implante, y zona de impactación de alimentos entre el implante y el diente mesializado. También se puede generar problema periodontal por un contorno óseo agudo causado por la inclinación apical de la cresta alveolar mesial; además, la encía marginal puede estar comprimida e hipertrofiada en los casos de inclinación mas grave debido al acumulo de placa (1,2).

Durante la verticalización ortodóncica de molares, el ortodoncista debe prestar particular atención a los dientes que carecen de antagonistas porque en esta situación, los dientes además de inclinarse a mesial se extruyen. En casos de pérdida de molares superiores, se produce la inclinación mesial y la rotación de los molares sobre la raíz palatina, generando puntos de contacto prematuro y/o interferencias; y si no existe un mecanismo compensatorio se pueden producir desórdenes a nivel, muscular, y articular. Entonces, es importante considerar la mecánica del trata-

miento ortodóncico porque si con ésta se espera una extrusión adicional del diente mesioinclinado, la confección de la restauración futura se podría complicar innecesariamente. El ortodoncista necesita cierto grado de conocimiento de biomecánica cuando diseña un aparato verticalizador de molares porque muchos de estos aparatos presentan efectos colaterales indeseados que deben ser considerados cuando se quiere conseguir la aplicación del sistema de fuerzas deseado. El plan de tratamiento preparado con ayuda del odontólogo rehabilitador debe ser minucioso, siendo esencial el control vertical en el diseño de fuerzas en este tipo de pacientes (3,4).

Asimismo, existe la situación en la cual los molares permanentes se encuentran impactados, sin embargo su incidencia es rara (exceptuando las terceras molares), habiéndose reportado una frecuencia de impactación de segundas molares de 3 en 1000; en estos casos suele ser conveniente que la verticaliza-

ción sea acompañada por extrusión del molar. Los molares inclinados podrían clasificarse según la severidad de la impactación, como levemente inclinados, con inclinación moderada y en posición totalmente horizontal; siendo los últimos de pronóstico desfavorable y que generalmente terminan en extracción. Sin embargo, se han reportado casos de verticalización quirúrgica de molares cuando estos se encuentran severamente impactados no estando indicada la corrección ortodóncica. Los molares deberían ser diferenciados también por el tipo de movimiento requerido para la corrección en los tres planos del espacio, debido a que durante la corrección de la inclinación molar se pueden producir fuerzas extrusivas, intrusivas, y mesiodistales (5-8).

Ambas condiciones, la mesioinclinación por pérdida de dientes vecinos, y la impactación de molares, representan un desafío para el ortodoncista que desea conseguir la verticalización de molares. La importancia de la terapia para la verticalización de molares es que puede mejorar significativamente índices periodontales como son: profundidad de bolsa, sangrado, nivel óseo y movilidad, cuando la posición dental es corregida, esta condición facilita la higiene y mejora la distribución de fuerzas (1, 4).

Biomecánica del movimiento dental y de la verticalización de molares

El movimiento ortodóncico es resultado de la aplicación de fuerzas a los dientes y éstas son producidas por los aparatos colocados y activados por el ortodoncista quien debe planear minuciosamente el sistema de fuerzas empleado para la verticalización de molares. Los movimientos ortodóncicos pueden ser de tres tipos: *movimiento de traslación* o de cuerpo entero, *movimiento de inclinación* y *movimiento de rotación pura*. Los aparatos ortodóncicos fijos son los únicos que pueden generar y controlar los tres tipos de movimientos porque combinan fuerzas y "momentos" (Mo). La verticalización de molares depende de producir un movimiento de rotación mediante un Mo que corrige la inclinación. La magnitud

del Mo sugerida empíricamente se encuentra entre 1000 a 1500 gr/mm dependiendo del sistema de fuerzas utilizado para la verticalización (9-11).

Realizando un análisis del sistema de fuerzas que actúa sobre los dientes por la deformación elástica del alambre en un aparato tipo cantilever, se encuentran las siguientes fuerzas involucradas en el movimiento dental de verticalización (Fig.1)

En la Figura 1 podemos observar: Al enganchar el cantilever sobre el segmento de alambre rígido de acero (0,018"x0,025") colocado en incisivos, caninos, y premolares, se genera una Fuerza Intrusiva (Fa), y una fuerza extrusiva de igual valor (Fa) sobre el molar, esto de acuerdo al principio de acción y reacción (tercera ley de Newton). Las dos Fuerzas paralelas colineares (Fb) que actúan sobre el tubo expresan el Mo para rotar el molar.

Desde el punto de vista biomecánico los aparatos tipo cantilever presentan la ventaja de ser más predecibles que los de arco continuo debido a que las fuerzas y/o momentos aplicados por estos aparatos son medibles en sus extremos. A medida que el brazo del cantilever es más largo las fuerzas verticales (Fa), tanto la extrusiva en el molar y la intrusiva en el sector anterior, son menores porque el alambre se vuelve más flexible disminuyendo la fuerza generada por la deformación del alambre; un caso similar aplicado a una situación común y que facilita la comprensión de esta idea se da cuando pensamos en mover un objeto grande empleando una palanca, a medida que el brazo de esta palanca es más largo se necesita menor fuerza para moverlo (1, 2, 6).

Aparatos verticalizadores de molares

En la actualidad, existe una diversidad de aparatos que podrían agruparse o diferenciarse según la biomecánica del movimiento que producen. Entonces existen los aparatos que generan verticalización con extrusión, los que verticalizan con intrusión y los que verticalizan con un componente mesiodistal. Dentro de la primera categoría están los aparatos que emplean

mecanismos comunes de tipback, como el propuesto por Weiland y Bantleon (1992), aquí se insertan resortes o ansas en el molar inclinado, conocidos como cantilevers, los que se enganchan en el sector anterior, generalmente son confeccionados con arcos de acero o TMA y el calibre de estos varía de 0,016" x 0,022" a 0,018"x0,025". A mayor longitud del brazo del cantilever, menor será el componente extrusivo sobre el molar. Mecanismos similares habían sido propuestos por Norton y Proffit (1968) con un ansa en caja, Romeo y Burstone (1977) extendieron un alambre en los brackets de premolares para conseguir verticalización de estos, Tunkay (1980) presenta resortes en T, Marcotte (1998) emplea los helicoides de esta mecánica en un arco continuo de 0,018x0,025" para conseguir verticalización de los molares e intrusión del segmento anterior (12-14).

La verticalización con intrusión, es un movimiento difícil de lograr, se consigue básicamente de dos formas: con doble cantilever y con mecanismos de dobleces en V. El aparato de doble cantilever emplea uno de sus brazos para verticalizar y el otro para contrarrestar la fuerza extrusiva y conseguir intrusión, éste fue descrito por Weiland (1992) y Melsen (1996). La otra forma de conseguir la intrusión es mediante la corrección radicular con momentos diferenciales alfa (segmento anterior) y beta (segmento posterior) siguiendo el principio de los dobleces en V. Burstone, Cracker, Roberts (1982) y Marcote (1998) describen estos aparatos. Otros aparatos descritos con alambres superelásticos son el MUST y el de Sander (6, 15-18).

La verticalización con componente mesiodistal puede ser útil con molares impactadas cuando se necesita espacio distal para verticalizar las molares. Existen diferentes aparatos descritos para este fin como el de Lang (modificación de Hantelman) que emplea un alambre grueso soldado a distal del molar desde donde se tracciona el molar. Otros aparatos empleados para este fin son el ansa de verticalización "piggyback" y los que emplean alambres NiTi para distalización de molares. En el futuro será más frecuente la aplicación de microtornillos

para conseguir los movimientos ortodóncicos deseados de acuerdo a los objetivos de tratamiento (19-21).

Reporte de Caso

Paciente femenino de 36 años de edad, que fue referida por el servicio de

Rehabilitación Oral del Post-Grado de la Clínica Estomatológica Central de la Universidad Peruana Cayetano Heredia (UPCH) por presentar molares inferiores mesialmente inclinados por pérdida de los dientes mesiales a estos (Fig. 2).

El diagnóstico clínico fue una maloclusión

clase I por apiñamiento dentario con ausencia de las piezas: 36 y 46, las piezas 37 y 47 mesialmente inclinadas y ligeramente extruidas, es importante señalar que el entrecruzamiento vertical (OB) y horizontal (OJ) se encontraba disminuido (Fig. 2A). Así mismo, en la radiografía

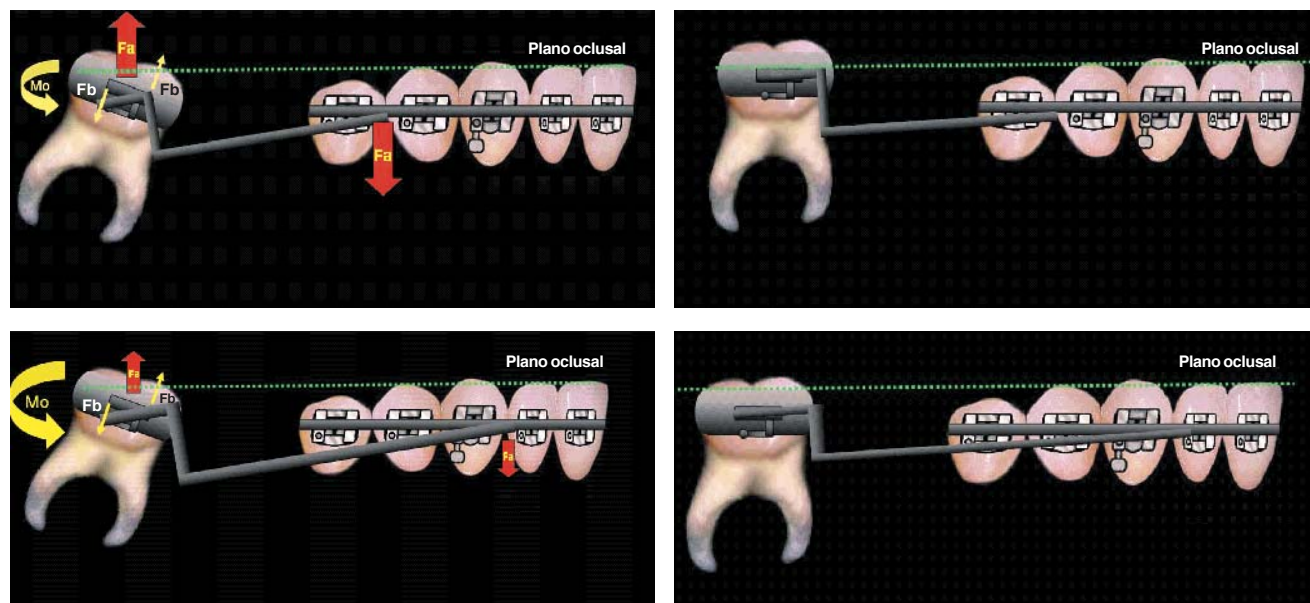


Fig. 1. Un Mo se define como el producto de una fuerza por una distancia, un MoA puede ser el producto de una fuerza grande (F) por una distancia corta (d), el mismo momento puede resultar del producto de una fuerza pequeña (f) por una distancia mayor (D), así $Fxd = fxD$. Fuerzas y Momentos que actúan sobre el diente por la deformación elástica del alambre. (A) Cantilever de brazo corto. (B) Efecto extrusivo significativo. (C) Cantilever de brazo largo. (D) Efecto extrusivo mínimo

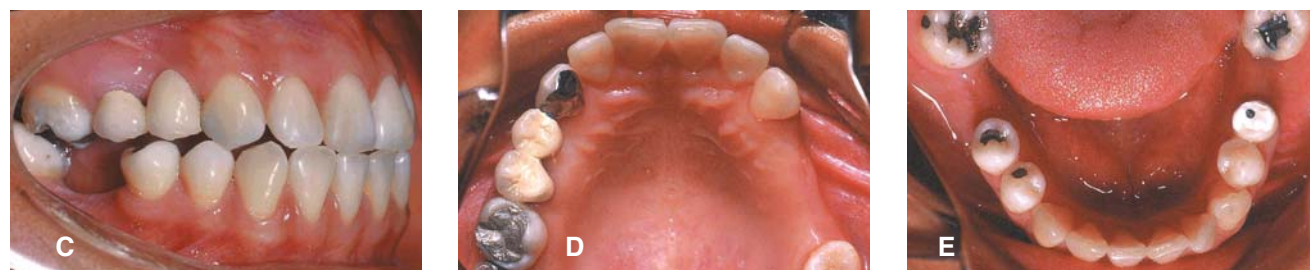
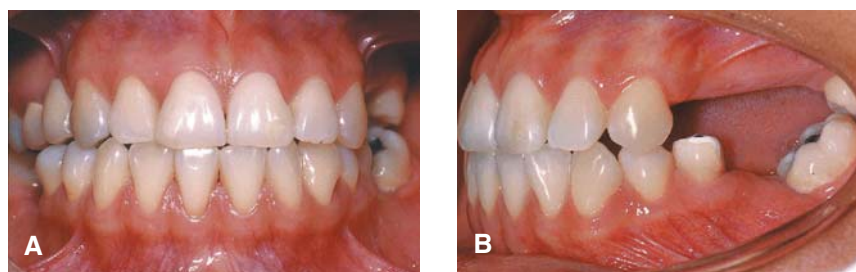


Fig. 2. Fotografías intraorales iniciales: **A.** Vista frontal. **B.** Vista lateral izquierda. **C.** Vista lateral derecha. **D.** Vista oclusal superior. **E.** Vista oclusal inferior.

Panorámica se observa claramente la inclinación de molares (Fig. 3).

Los objetivos del tratamiento ortodóncico fueron:

- Alinear los dientes apiñados.
- Verticalizar los molares inferiores mesialmente inclinados.
- Conservar la dimensión vertical oclusal del paciente.

La terapia ortodóncica consistió en aparatología fija con brackets técnica Edgewise estándar con ranura 0,022" x 0,028" y el empleo de dos cantilevers de brazos largos para verticalizar las molares (Fig. 4). El tiempo de tratamiento fue de 11 meses.

Es importante señalar que a pesar del limitado entrecruzamiento vertical (OB) y la inclinación marcada de los molares (Fig. 2 y 3), que además estaba acompañada por extrusión de los mismos al inicio del tratamiento; el OB se conservó al final del tratamiento (Fig. 5). Esto se debe a la biomecánica empleada en la cual se limitaba el componente extrusivo propio de una verticalización de este tipo, mediante el empleo de brazos largos (Fig. 4). La figura 6 muestra cómo en 11 meses de tratamiento se consiguió verticalizar ambos molares mandibulares, nótese además de la verticalización que no existe defecto óseo a mesial de los molares.

Discusión

La pérdida de las primeras molares inferiores es bastante frecuente, con la consecuente inclinación de las segundas molares. La restauración de dientes ausentes en un paciente adulto es difícil cuando se encuentran pilares inclinados que deben ser preparados por el rehabilitador. Es por ello, que la interconsulta es una herramienta importante para la planificación del tratamiento que considere la corrección de la totalidad del problema generado por esta condición y así mejorar la salud y pronóstico a largo plazo del paciente. Con el creciente número de pacientes adultos que acuden a la consulta ortodóncica se debe integrar la participación de diferentes disciplinas odontológicas porque los requerimientos de este tipo de pacientes son diferentes a los de niños o adoles-

centes (1-4).

Algunas consideraciones importantes para el tratamiento ortodóncico de los dientes mesialmente inclinados son: la pérdida ósea a mesial del diente mesio-inclinado, el *tiempo transcurrido desde la extracción*, porque el grado de inclinación generalmente es mayor con el tiempo; *la técnica empleada en la extracción*, debido a que una compresión de las tablas óseas puede disminuir la cantidad de hueso medular dificultando maniobras ortodóncicas. Según Harfin, uno de los objetivos para verticalizar molares es conseguir la *adecuada inclinación dental* que impida la acumulación de placa y así disminuya la formación de bolsas y lograr que los dientes reciban fuerzas lo más paralelas posibles a su eje mayor porque son las que se soportan de mejor forma. Además, nos refiere que es importante considerar en la biomecánica de la verticalización de molares, el *grado de inclinación de molares*, la *presencia o ausencia de antagonistas*, y la *cantidad y calidad de periodonto* de inserción. Así el diagnóstico, objetivos, plan de tratamiento, y pronóstico se debe realizar multidisciplinariamente, para alcanzar los objetivos de la rehabilitación para cada paciente (3,4,21).

Entonces, la verticalización de molares inclinados mesialmente mediante terapia ortodóncica puede tener importantes ventajas para los pacientes. En una revisión detallada de la literatura se puede encontrar gran cantidad de aparatos utilizados a lo largo de los años para la verticalización de molares inclinadas. Sakima T (1999) presenta una evolución (desde 1962 a 1998) de más de 30 aparatos, con diferentes diseños pudiendo ser removibles o fijos, de arco continuo o tipo cantilever; el resorte helicoidal (Cantilever) es el aparato más utilizado para conseguir la verticalización de molares. Estos aparatos presentan un componente extrusivo que puede ser ventajoso en muchos pacientes; sin embargo, Shellart (1999) menciona que cuando no se desea la extrusión, este aparato se puede modificar siendo importante el control del aparato (1,2). El caso reportado en este artículo es un ejemplo de cómo se

pueden minimizar los efectos colaterales indeseados mediante el uso de cantilevers de brazo largo.

Al analizar la biomecánica de los dispositivos verticalizadores tipo cantilever, se considera que éstos tienen cierta ventaja sobre los de arco continuo con ansas debido a que las fuerzas se encuentra distribuidas sobre mayor cantidad de dientes y no solamente sobre los dientes vecinos. Esta observación está de acuerdo con Zachrisson y Batleon (2005) quienes dicen que los problemas clínicos reportados asociados a la verticalización se deben generalmente al componente extrusivo de métodos simples de Tip-back y que el método más apropiado para la verticalización de molares debe ser determinado para cada caso en particular. Fiorelli nos dice que los cantilevers deberían ser lo más largos posibles si su objetivo es producir sólo un momento (M/F lo más alto posible) mientras la fuerza extrusiva o intrusiva es mínima. Otra ventaja de los cantilevers, es que emplean un sistema de fuerzas estáticamente determinado y por tanto los resultados son más predecibles. Otra característica importante es que este tipo de aparatos proveen fuerzas constantes en el tiempo, es decir, su desactivación se produce linealmente. Sin embargo, cuando se desea un componente levemente intrusivo se recomienda los aparatos utilizados por Weiland y Melsen; este aparato está compuesto por dos cantilevers y libera fuerzas y momentos constantes, sin alteración del sistema de fuerzas (1, 2, 6, 9, 20).

Referencias bibliográficas

1. Shellhart WC, Oesterle LJ. Uprighting molars without extrusion. J Am Dent Assoc 1999; 130(3):381-5.
2. Sakima T, Martins LP, Sakima MT, Terada HH, Kawakami RY, Ozawa TO. Alternativas mecánicas na verticalização de molares. Sistemas de força liberados pelos aparelhos. Rev Dent Press Ortodon Ortoped Facial 1999; 4(1):79-100.
3. Harfin J. Ortodoncia en el adulto. 1a ed. Buenos Aires:Editorial Panamericana; 2003.

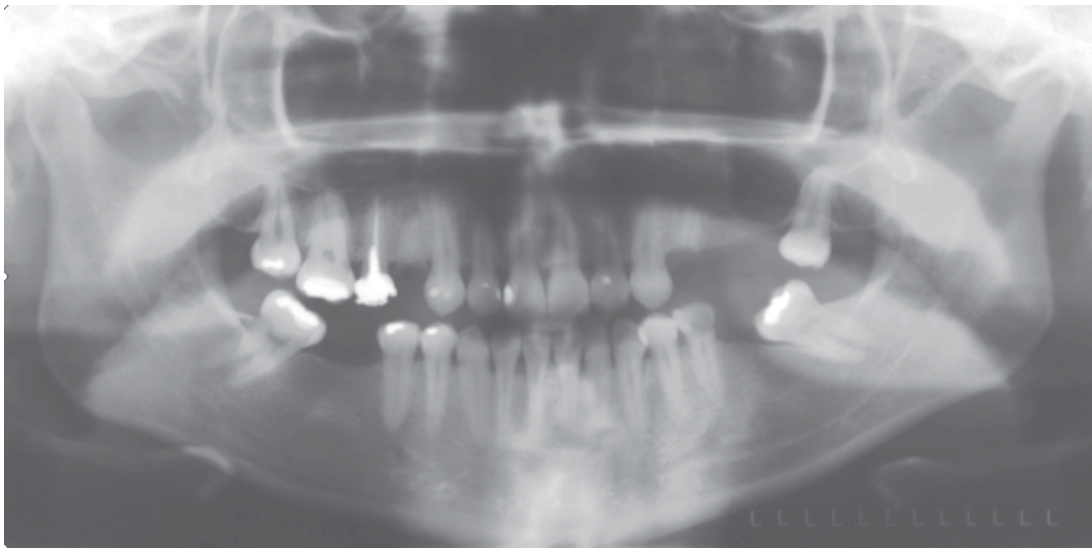


Fig. 3. Radiografía panorámica inicial

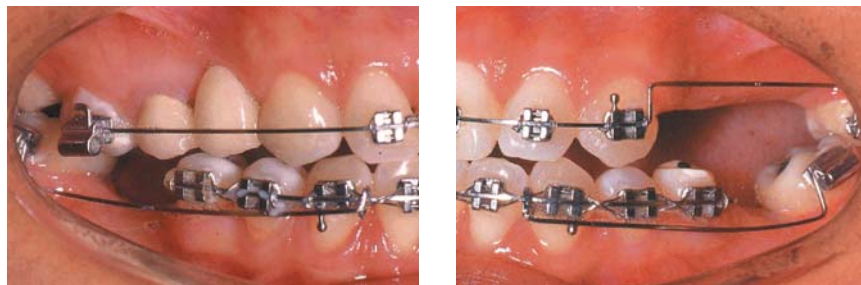


Fig. 4. Fotografías intraorales durante el tratamiento con aparatología fija, nótese los cantilevers de brazo largo a cada lado.

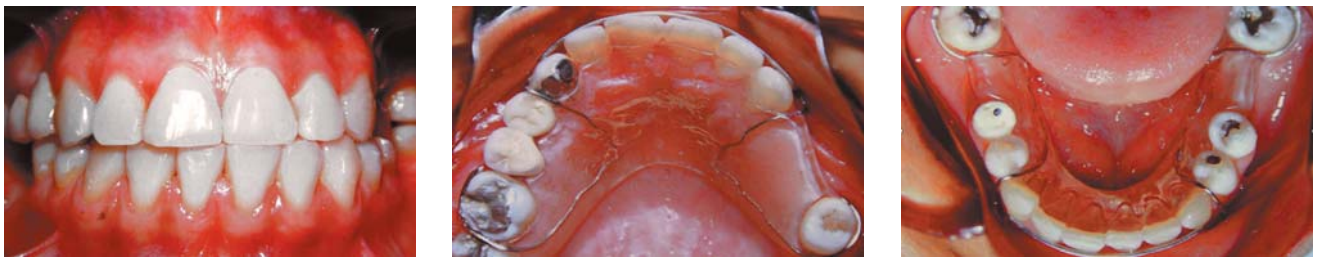

Fig. 5. Fotografías intraorales finales.

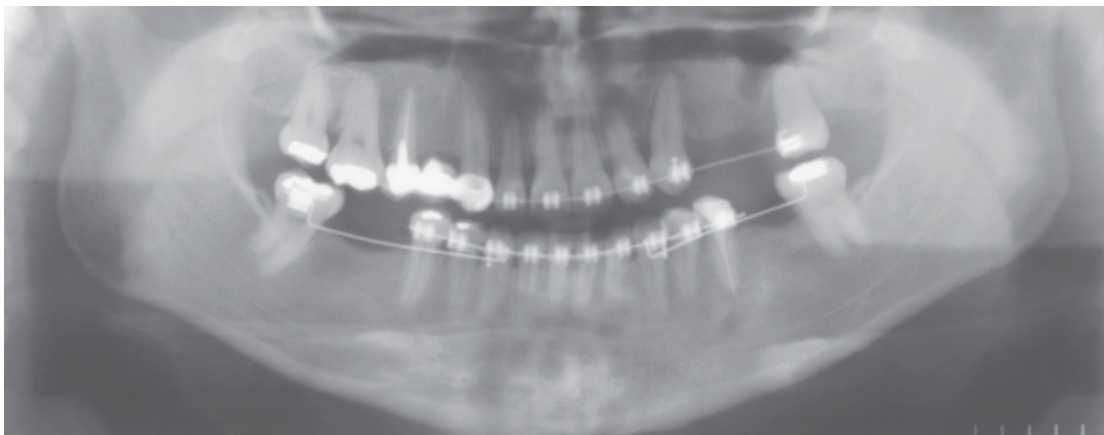


Fig. 6. Radiografía panorámica final.

4. Lindauer SJ, Rebellato J. Biomechanical considerations for orthodontic treatment of adults. *Dent Clin North Am* 1996; 40(4):811-36.
5. Shapira Y, Borell G, Nahlieli O, Kufinec MM. Uprighting mesially impacted mandibular permanent second molars. *Angle Orthod* 1998; 68(2):173-8.
6. Melsen B, Fiorelli G, Bergamini A. Uprighting of lower molars. *J Clin Orthod* 1996; 30(11):640-5.
7. McAboy CP, Grumet JT, Siegel EB, Iacopino AM. Surgical uprighting and repositioning of severely impacted mandibular second molars. *J Am Dent Assoc* 2003; 134(11):1459-62.
8. Pogrel MA. The surgical uprighting of mandibular second molars. *Am J Orthod Dentofacial Orthop* 1995; 108(2):180-3.
9. Marcotte M. Biomecánica en ortodoncia. Barcelona: Editorial Mosby-Doyma Libros; 1992.
10. Nanda R. Biomecánica en Ortodoncia Clínica. Buenos Aires:Editorial Médica Panamericana; 1988.
11. Lindauer SJ. The basics of orthodontic mechanics. *Semin Orthod* 2001; 7(1):2-15.
12. Majourau A, Norton LA. Uprighting impacted second molars with segmented springs. *Am J Orthod Dentofacial Orthop* 1995; 107(3):235-8.
13. Sinha PK, Nanda RS, Ghosh J, Bazakidou E. Uprighting fully impacted mandibular second molars. *J Clin Orthod* 1995; 29(5):316-8.
14. Rubin RM. Uprighting impacted molars. *J Clin Orthod* 1977; 11(1):44-6.
15. Weiland FJ, Bantleon HP, Droschl H. Molar uprighting with crossed tipback springs. *J Clin Orthod* 1992; 26(6):335-7.
16. Lang R. Uprighting partially impacted molars. *J Clin Orthod* 1985; 19(9):646-50.
17. Eckhart JE. Orthodontic uprighting of horizontally impacted mandibular second molars. *J Clin Orthod* 1998; 32(10):621-4.
18. Capelluto E, Lauweryns I. A simple technique for molar uprighting. *J Clin Orthod* 1997; 31(2):119-25.
19. Giancotti A, Cozza P. Nickel titanium double-loop system for simultaneous distalization of first and second molars. *J Clin Orthod* 1998; 32(4):255-60.
20. Park HS, Kwon OW, Sung JH. Uprighting second molars with micro-implant anchorage. *J Clin Orthod* 2004; 38(2):100-3.
21. Zachrisson BU, Bantleon HP. Optimal mechanics for mandibular molar uprighting. *World J Orthod* 2005; 6(1):80-7.