

Clorhexidina como alternativa para maximizar la longevidad de restauraciones adhesivas

Herrera DR, Kose-Jr C, Villa-Verde F, Stanislawczuk R, Reis A, Loguercio AD. Clorhexidina como alternativa para maximizar la longevidad de restauraciones adhesivas. Rev Estomatol Herediana. 2010; 20(2):78-84.

RESUMEN

La resistencia de la interfase de unión dentina-resina puede verse directamente afectada al mediano y largo plazo debido a alteraciones morfológicas que revelan la desnaturalización parcial o completa de los constituyentes de esta interfase. Algunos protocolos vienen siendo estudiados con el fin de preservar esta interfase a lo largo del tiempo. Este artículo presenta el reporte de un caso clínico donde fue utilizada clorhexidina, como parte del procedimiento adhesivo, con el objetivo aumentar la longevidad de una restauración con resina compuesta. La revisión de literatura descrita justifica la técnica utilizada y destaca los beneficios de su uso.

Palabras clave: RESINAS COMPUESTAS / AGENTES ADHESIVOS DENTINARIOS / CLORHEXIDINA / METALOPROTEINASAS DE LA MATRIZ.

Case report of an alternative to maximize the longevity of dentin-resin bonds using chlorhexidine

ABSTRACT

The bond strength of dentin-resin interface may be directly affected in medium and long term due to morphological changes that reveal partial or complete denaturation of its constituents. Some techniques and clinical protocols are being studied in order to preserve this interface over time. This article presents a case report where it was used chlorhexidine, as part of the adhesive technique, in order to increase the longevity of a restoration with composite. The literature review justifies the technique and highlights the benefits of their use.

Key words: COMPOSITE RESIN / DENTIN-BONDING AGENTS / CHLORHEXIDINE / MATRIX METALLOPROTEINASES.

Daniel Rodrigo Herrera Morante¹
Carlos Kose Jr.²
Felipe Villa Verde³
Rodrigo Stanislawczuk²
Alessandra Reis⁴
Alessandro Dourado Loguercio⁴

¹Doctorando en Odontología, Universidade Estadual de Campinas, Piracicaba, SP, Brasil

²Doctorando en Odontología, Universidade Estadual de Ponta Grossa, PR, Brasil

³Maestrando en Odontología, Universidade Estadual de Ponta Grossa, PR, Brasil

⁴Profesor Adjunto del Departamento de Odontología de la Universidade Estadual de Ponta Grossa, PR, Brasil

Correspondencia

Alessandro D. Loguercio
Universidade Estadual de Ponta Grossa - Programa de Pós-Graduação em Odontologia
Rua Carlos Cavalcanti, 4748, Bloco M, Sala 64A - Uvaranas
Ponta Grossa, Paraná, Brasil - CEP: 84030-900
e-mail: aloguercio@hotmail.com

Recibido : 22 de marzo de 2010

Aceptado : 8 de mayo de 2010

Introducción

Las mejoras en las resinas compuestas y los sistemas adhesivos de uso odontológico, han permitido importantes avances en las técnicas utilizadas en la odontología restauradora, viabilizando procedimientos cada vez más conservadores y estéticos, al punto de poder afirmar que en los últimos 50 años la odontología adhesiva ha ocupado una posición estelar dentro de la odontología restauradora, solidificándose como uno de los principales temas de investigación científica dentro de esta área. Los sistemas adhesivos actuales requieren básicamente de tres etapas: el acondicionamiento ácido, la aplicación del *primer* y finalmente la aplicación del adhesivo (*bond*). En la técnica convencional, la más utilizada en Latinoamérica, podríamos decir de una manera simple, que el acondicionamiento ácido provoca una desmineralización que aumenta la porosidad; el *primer*

llena esos poros que luego serán cubiertos por el agente hidrofóbico (*bond*), asegurando así la unión con el material restaurador (1,2). La técnica convencional puede ser realizada en 3 ó 2 pasos, última opción en la que se combinan el *primer* y el adhesivo propiamente dicho (*bond*) en un solo frasco (adhesivos simplificados) (3).

Lamentablemente la técnica adhesiva, especialmente cuando son utilizados adhesivos simplificados, ha presentado una durabilidad de unión limitada, lo que afecta directamente la longevidad clínica de las restauraciones adhesivas (1,4). Estudios que evaluaron la resistencia de la interfase de unión dentina-resina, demostraron una reducción drástica en los valores obtenidos a mediano y largo plazo, reducción que frecuentemente se ha visto acompañada de alteraciones morfológicas que revelan la desnaturalización parcial o completa de los constituyentes de esta

interfase, es decir, el sistema adhesivo y la dentina modificada por el procedimiento (1,5). El grado de compromiso de estos componentes, aislado o en conjunto, es responsable por la disminución en la sobrevida de las restauraciones adhesivas (1,6). De esta manera, podemos indicar didácticamente, que la disminución en la resistencia de unión a lo largo del tiempo puede ocurrir debido a dos factores: la degradación del componente resinoso (7), o de la dentina desmineralizada y desprotegida por la deficiente infiltración de los monómeros resinosos (5,6).

La degradación del componente resinoso es el fenómeno más conocido, debido a que ha sido estudiada por más de 15 años. El agua es absorbida por el polímero que actuando como un agente plastificador, altera parcialmente la energía de cohesión de las cadenas poliméricas (8). En este momento, la presencia de agua causa la

disminución prematura de las propiedades mecánicas del polímero (7), que con el paso del tiempo resultará en la hidrólisis de sus moléculas y la degradación estructural, condenando así su estructura (8,9).

El segundo mecanismo ha sido descrito recientemente y viene siendo sustentado por algunos estudios *in vitro* e *in vivo* (10-14). Estos estudios indican que cuando es realizado el acondicionamiento ácido ocurre una desnaturalización parcial de las fibras colágenas, siendo estas parcialmente expuestas. Seguidamente, ocurre una acción proteolítica de los componentes de la propia matriz de dentina desmineralizada, o de la dentina adyacente a la capa híbrida, a través por ejemplo, de la proteólisis del colágeno, debido a la reactivación de las metaloproteinasas de la matriz (MMPs), enzimas no colagénicas que constituyen parte de la matriz extracelular de la dentina (15,16). Adicionalmente, está comprobado que los adhesivos dentinarios no logran recubrir totalmente las fibras colágenas expuestas después del proceso de desmineralización, tornándolas susceptibles a la degradación frente a los fluidos presentes en la estructura dental (17,18).

Con esto, la aplicación de inhibidores de MMPs, especialmente el digluconato de clorhexidina (CHX), conjuntamente al procedimiento adhesivo, ha sido recomendada para disminuir la degradación de la unión dentina-resina a lo largo del tiempo. La CHX es conocida por su potente acción antimicrobiana que incluye capacidad antimicrobiana frente a microorganismos Gram-positivos y negativos, especies de hongos y algunos virus (19). La CHX se

presenta como un producto químico bastante interesante desde el punto de vista clínico, ya que ha sido ampliamente utilizado para la limpieza de preparaciones cavitarias antes de restaurar el diente, actuando como agente desinfectante sobre esmalte o dentina afectada por caries (20-22).

Estudios clínicos y de laboratorio han demostrado que el uso de una solución acuosa de CHX después del acondicionamiento ácido, o CHX adicionada al acondicionador ácido, previamente a la aplicación de adhesivos simplificados, disminuye la degradación de interfaces adhesivas a lo largo del tiempo (11-14,23-25).

De esta forma, el objetivo del reporte de caso que presentamos, es demostrar la aplicabilidad clínica del uso de CHX, asociada a un sistema adhesivo odontológico, con la finalidad de preservar y maximizar la longevidad de la unión dentina-resina.

Reporte de caso

Paciente de sexo femenino, 28 años, cuyo motivo de consulta fue la insatisfacción estética con la restauración de amalgama, clase I, presente en el diente 37 (Fig.1A). La paciente justificó la insatisfacción estética con el hecho de que el material utilizado era diferente en color al resto de sus dientes. Por este motivo fue indicada la sustitución de la restauración de amalgama, misma que fue removida con fresas de carburo redondas 4 y 6 (KG Sorensen, São Paulo, Brasil), en alta velocidad y bajo abundante refrigeración.

Después de realizado el aislamiento absoluto (Fig. 1B) fueron iniciados los procedimientos adhesivos. El acondicionamiento ácido con ácido fosfórico al 37% (Cond Ac 37% con 2% de

clorhexidina, FGM Prod. Odontol. Ltda, Joinville, SC-Brasil) fue realizado inicialmente en el esmalte y en seguida en la dentina por 30 y 15 segundos respectivamente (Fig. 1C). Transcurrido el tiempo de acondicionamiento, la dentina y el esmalte fueron lavados (mínimo de 30s) y secados por 10s (Fig. 1D). El procedimiento para rehumidificación de la estructura dentinaria fue realizado por 15s con solución acuosa de clorhexidina al 2% (Clorhexidina S 2%, FGM Prod. Odontol. Ltda, Joinville, SC-Brasil), llevada con ayuda de un *microbrush* en una cantidad suficiente que permita un adecuado rehumedecimiento de la dentina, y siempre tomando en cuenta el solvente del sistema adhesivo utilizado (26). En este caso fue utilizado el sistema adhesivo convencional de dos pasos Adper Single Bond 2 (3MESPE, St. Paul, MN-EUA), que presenta en su formulación etanol. De esta manera, el substrato dentinario debe ser rehumedecido con una pequeña cantidad de la solución de CHX (*microbrush* ligeramente humedecido) (Fig. 1E), de tal forma que la cavidad a ser restaurada quede con la superficie húmeda, pero que permita la visualización de las rugosidades propias de la preparación de la cavidad (Fig. 1F). Observe también en la Figura 1F, la preservación de un blanco opaco, típico de un esmalte acondicionado.

El adhesivo fue aplicado en dos capas consecutivas, cada una por 10s, de forma activa y vigorosa, seguidas de un chorro de aire (10s a una distancia aproximada de 5cm) después de cada capa, para conseguir así la evaporación del solvente. La fotopolimerización fue realizada por 20s (VIP, Bisco, Schaumburg, IL- EUA), pudiendo

observarse el aspecto "caramelizado" final e homogéneo de la superficie del diente (Fig. 1G, 1H y 1I). Fue escogido como material restaurador la resina compuesta Opallis (FGM Prod. Odontol.Ltda, Joinville, SC-Brasil), y se utilizó la técnica restauradora de estratificación por capas. La elección de los colores de las resinas a ser utilizadas, fue hecha antes del aislamiento absoluto, tomando como guía las características de translucidez y opacidad del remanente dental.

Como primera capa de resina para la reproducción de la estructura dentinaria, se optó por una resina de mayor saturación y opacidad, en este caso Opallis DA2. La inserción de esta resina fue hecha en aplicación única sobre la pared pulpar de la cavidad, utilizando un bruñidor 26-27s (Hu-Freidy, Chicago, IL, EUA), con la finalidad de proporcionar lisura y adaptación con las paredes circundantes; seguidamente fue utilizado un explorador de punta fina N°23 (Hu-Freidy, Chicago, IL, EUA) para delimitar los surcos e marcar el bosquejo de la que sería la anatomía oclusal final, y que serviría de referencia para la confección de las cúspides, con el cuidado pertinente para mantener la espesura necesaria para la confección de la pared de esmalte; paso seguido fue realizada la fotopolimerización por 40s (Fig. 1J).

Fue considerada importante la utilización de una resina para esmalte (Opallis EA1) para una correcta mimetización con el diente a ser restaurado, basados en el hecho de ser una paciente joven y por tanto presentar una cantidad importante de esmalte oclusal. La aplicación de esta resina fue hecha cúspide por cúspide, tomando como referencia las marcaciones realizadas en la

capa de dentina. En este caso se comenzó por la cúspide disto-lingual; la porción de resina adaptada inicialmente en el margen cavo-superficial (Fig. 1K) fue deslizada con el bruñidor en dirección al centro de la restauración. Con la utilización del explorador, la resina fue adaptada y esculpida dentro de las marcaciones de cada cúspide, para después completar toda la cara vestibular. Pequeños espacios entre

las cúspides fueron restaurados con resina translúcida (Opallis T-Neutral), para así translucir las capas de dentina, principalmente las de la región de los surcos, dando la sensación de profundidad a la restauración.

La Fig. 1L muestra el aspecto oclusal de la restauración finalizada, antes del acabado y pulido. Después de retirar el aislamiento absoluto fue realizado el ajuste oclusal utilizando

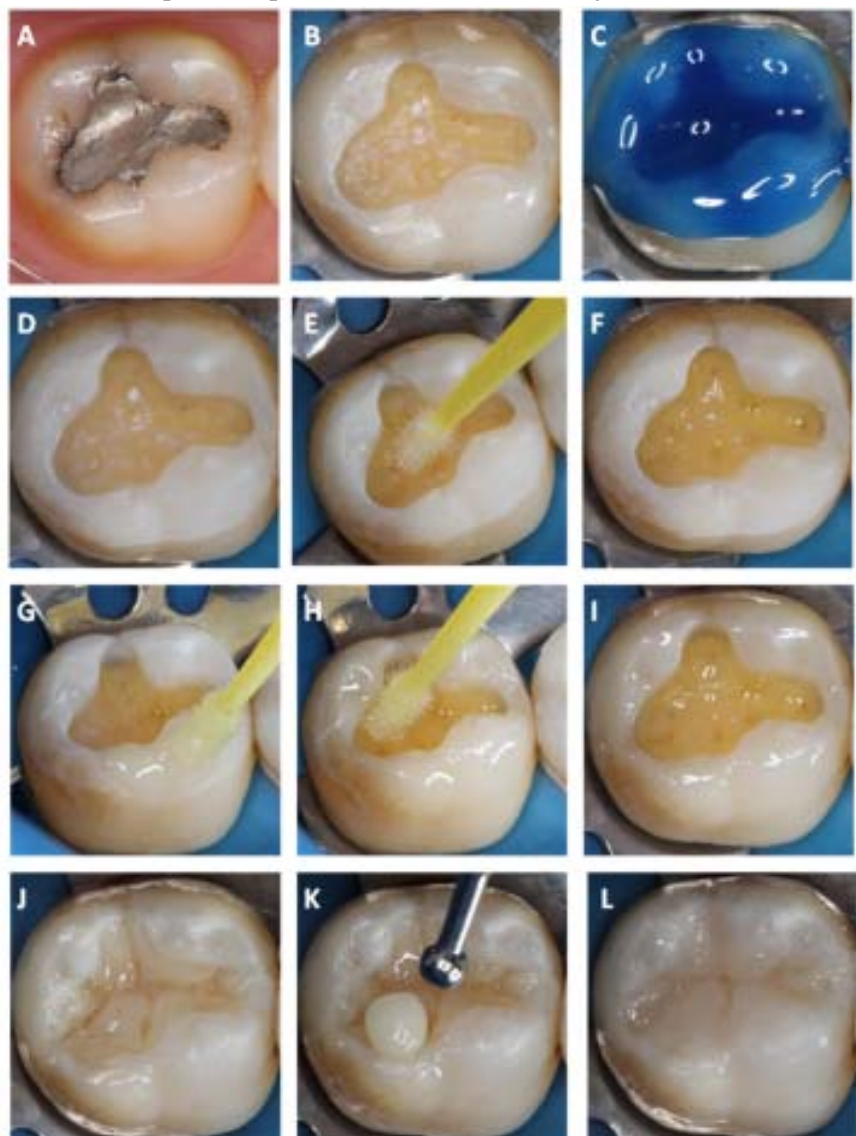


Fig. 1. Aspecto inicial del diente 37 (A); después de la remoción de la restauración de amalgama (B); acondicionamiento de esmalte y dentina con ácido fosfórico al 37% (C); después del lavado y secado (D); re-humedecimiento de la estructura dentinaria con clorehexidina al 2% (E y F); aplicación del adhesivo en esmalte (G), en dentina (H) y aspecto después de la polimerización (I); resina aplicada en la pared pulpar de la cavidad, y delimitación de la anatomía oclusal (J); inicio de la restauración de las cúspides (K); cúspides finalizadas (L).

una fresa multilaminada de 30 filos 9642 (FAVA Ind. e Com. Ltda, São Paulo, SP-Brasil) para acabado. El acabado de los márgenes de la restauración fue realizado con una punta abrasiva Astropol P (Ivoclar Vivadent, Schaan, Liechtenstein), el resultado se muestra en la Fig. 2A. Durante el pulido se utilizó un disco de fieltro y escobilla Robinson con pasta diamantada Diamond Excel (FGM Prod. Odontol. Ltda, Joinville, SC-Brasil). El brillo final se obtuvo con una escobilla de carbeto de silicio Astrobrush (Ivoclar Vivadent, Schaan, Liechtenstein). La Fig. 2B muestra el resultado final inmediatamente después del pulido y brillo final.

Discusión

A raíz de que la CHX fue indicada recientemente como desinfectante cavitario, su acción ha sido evaluada conjuntamente a los procedimientos adhesivos. En un primer momento la CHX fue indicada para la asepsia de las preparaciones cavitarias, siendo aplicada como solución acuosa que debería ser lavada después de aplicada, y previamente al acondicionamiento ácido. Posteriormente, algunos fabricantes adicionaron este compuesto al acondicionador ácido (por ejemplo:

Condac Ac, FGM, Joinville, SC-Brasil; Gel Ácido Maquira, Maringá, PR-Brasil, Acid Gel, Villevie, Joinville, SC-Brasil), siendo que en otros estudios la CHX fue aplicada en la cavidad nuevamente como solución, pero esta vez después del acondicionamiento ácido (20-22). El momento ideal para la aplicación de la CHX (antes, durante o después del acondicionamiento ácido), fue evaluado recientemente por Soares et al. (22), quien demostró que la aplicación de CHX no afecta los valores de unión, independientemente del momento de la aplicación.

De esta forma, en 2004, Pashley et al. (10) propusieron que la aplicación de solución acuosa de CHX al 2% por 60s después del acondicionamiento ácido y previamente a la aplicación de un sistema adhesivo simplificado puede tener un efecto benéfico adicional al de la desinfección de la cavidad, evitando la degradación de las fibras colágenas que fueron inadvertidamente desmineralizadas y no infiltradas por los monómeros resinosos del sistema adhesivo. Esta hipótesis de la preservación de la capa híbrida fue confirmada después en los estudios clínicos de Hebling et al. (11) en dientes deciduos y por Brackett et al. (13) y Carrilho et al. (14) en dientes

permanentes.

Cuando fue utilizada CHX, como fue descrito en el reporte de caso presentado, estudios han mostrado diferencias significativas en la interfase de unión dentina-resina, después de 12 meses de almacenamiento en agua (23, 25). De este modo, es posible observar que el grupo en el cual no se utilizó CHX (Fig. 3A) presentó una cantidad significativa de depósitos de nitrato de plata en las capas híbrida e adhesiva, en comparación al grupo en que fue aplicada CHX previamente al sistema adhesivo (Fig. 3B). Los depósitos de nitrato de plata son indicativos del área no infiltrada por los monómeros resinosos del sistema adhesivo, lo que deja a las fibras colágenas, expuestas durante el acondicionamiento ácido, desprotegidas.

Entretanto, desde el punto de vista clínico, podría pensarse que el uso de CHX torna al procedimiento adhesivo más complejo, ya sea por la técnica de aplicación o por el tiempo que esto demanda, yendo en contra de lo que hoy por hoy el clínico busca en cuanto a simplicidad de procedimientos y ahorro de tiempo se refiere (27).

Vale mencionar, el hecho de que la mayoría de clínicos, luego del acondicionamiento ácido, lava y no reseca la superficie dentinaria. La dentina es mantenida húmeda a través de varios procedimientos de secado, como el uso de algodón, papel filtro, microbrush (28,29) o el uso de succionadores endodónticos. Sin embargo, el procedimiento de "no reseca" la dentina presenta dos inconvenientes: la dificultad para estandarizar la cantidad de "humedad" en una cavidad y la cantidad de agua de acuerdo con el solvente del sistema adhesivo a ser

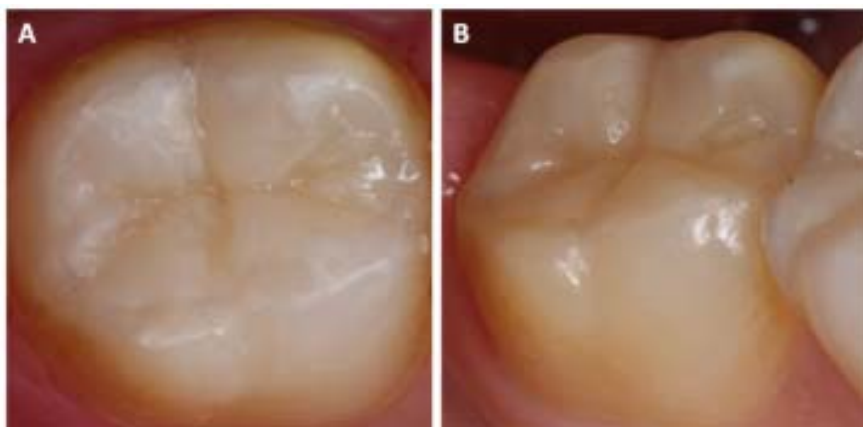


Fig. 2. Restauración en diente 37 después del acabado de los márgenes y ajuste oclusal (A); aspecto final de la restauración inmediatamente después del pulido y brillo final (B).

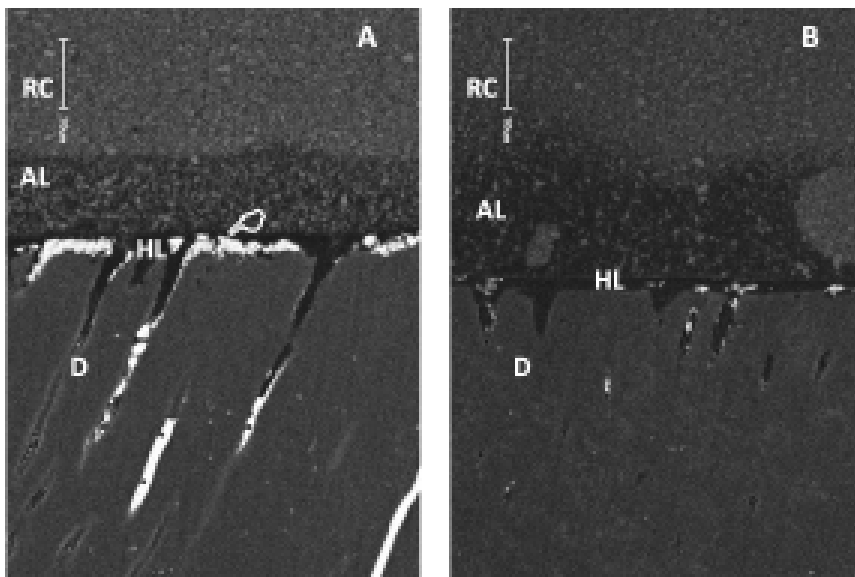


Fig. 3. Microscopía electrónica de barrido, mostrando la interfase dentina(D)- resina(RC), unida por el sistema adhesivo Adper Single Bond 2 después de 12 meses de almacenamiento en agua. Es posible observar que en el grupo donde no fue aplicada la CHX (A) hubo un considerable depósito de nitrato de plata (mano blanca) en la capa híbrida (HL) y en la capa del adhesivo (AL), al compararse con el grupo que recibió aplicación de CHX previa al adhesivo (B).

utilizado. Es conocido que los adhesivos a base de acetona (por ejemplo: Prime & Bond NT, Dentsply, Konzanz-Alemania; One Step Plus, Bisco, Schaumburg, IL-EUA) necesitan mayor cantidad de agua en comparación a los adhesivos a base de alcohol (30).

La indicación clínica para adhesivos a base de alcohol fue realizada durante el reporte del presente caso clínico, ya en el caso de adhesivos a base de acetona, la superficie dentinaria deberá estar más húmeda, sin excesos visibles de agua y sin la observación de la superficie del fondo de la cavidad. Adicionalmente podemos decir que la observación del blanco opaco en el esmalte, resulta bastante "reconfortante" para los clínicos, pues les indica un adecuado acondicionamiento del margen del esmalte.

Felizmente, la dentina reseca puede ser rápidamente re-humedecida, y no tan solo por agua, sino por soluciones acuosas, tal como

la CHX al 2%, como fue demostrado en este reporte de caso (11,13,14), con la ventaja adicional de preservar a lo largo del tiempo la unión dentina-resina.

Como forma de tornar la técnica más viable clínicamente, dos estudios recientes (24,25) evaluaron la aplicación de concentraciones menores de CHX (hasta 0,0002%) e aplicadas por 30 e 15 s, obteniendo excelentes resultados en lo que a preservación de la longevidad de unión a dentina se refiere, tornando la técnica de aplicación más aceptable ya que disminuye el tiempo de aplicación, dependiendo siempre sin embargo, de que ocurra el secado previo de la dentina para el posterior re-humedecimiento con la solución específica.

Stanislawczuk et al. (23), en 2009, presentaron resultados promisorios con la incorporación de CHX al acondicionador ácido, demostrando que su aplicación por 15s preserva la capa híbrida a lo largo del tiempo. Vale resaltar que la

aplicación de ácido fosfórico sobre dentina, disminuye por sí sola la actividad gelatinolítica de las MMPs en un porcentaje entre 65 y 98% (10,31), siendo así, la adición de CHX al acondicionador ácido puede ser una manera efectiva de evitar la degradación de la capa híbrida sin aumentar los pasos al procedimiento adhesivo propiamente dicho. Recientemente también han sido evaluados adhesivos experimentales que contienen CHX entre sus compuestos, a pesar de no existir todavía marca comercial alguna, los resultados de estos estudios son promisorios (32,33).

Consideraciones finales

En un caso clínico como el reportado, donde no se presentaban mayores complicaciones para la restauración, donde se utilizaron resinas microhíbridas con propiedades mecánicas y estéticas excelentes, y donde el adhesivo utilizado es considerado un *gold standard* dentro de los adhesivos simplificados, sería difícil argumentar que ocurrirá una falla clínicamente mensurable en la interfase de unión dentina-resina, sin embargo, estudios clínicos han demostrado que micro-morfológicamente existen diferencias en las restauraciones que recibieron CHX durante el procedimiento adhesivo de aquellas que no la recibieron, a pesar de no presentarse evidencia clínicamente perceptible (11,13,14).

Esto nos lleva a concluir que toda la descripción de degradación de la dentina, descrita en este reporte de caso, cuando son utilizados adhesivos simplificados, debe ser interpretada como una degradación subclínica que evidencia científicamente eventos iniciales de degradación de la interfase adhesiva y sin ningún evento clínico

observable. Lo que refuerza la idea de que todo profesional debe conocer a profundidad los materiales que utiliza, así como las técnicas más apropiadas que maximicen la longevidad de sus restauraciones.

Referencias bibliográficas

- Breschi L, Mazzoni A, Ruggeri A, Cadenaro M, Di Lenarda R, De Stefano Dorigo E. Dental adhesion review: aging and stability of the bonded interface. *Dent Mater.* 2008; 24(1):90-101.
- Pashley DH, Tay FR, Carvalho RM, Rueggeberg FA, Agee KA, Carrilho M, Donnelly A, García-Godoy F. From dry bonding to water-wet bonding to ethanol-wet bonding. A review of the interactions between dentin matrix and solvated resins using a macromodel of the hybrid layer. *Am J Dent.* 2007; 20(1):7-20.
- Loguercio AD, Reis A. A última palavra sobre adesão à dentina. *Clínica - Int J Braz Dent.* 2005; 1(4):363-5.
- Peumans M, Kanumilli P, De Munck J, Van Landuyt K, Lambrechts P, Van Meerbeek B. Clinical effectiveness of contemporary adhesives: a systematic review of current clinical trials. *Dent Mater.* 2005; 21(9):864-81.
- Hashimoto M, Ohno H, Kaga M, Endo K, Sano H, Oguchi H. In vivo degradation of resin-dentin bonds in humans over 1 to 3 years. *J Dent Res.* 2000; 79(6):1385-91.
- De Munck J, Van Meerbeek B, Yoshida Y, Inoue S, Vargas M, Suzuki K, Lambrechts P, Vanherle G. Four-year water degradation of total-etch adhesives bonded to dentin. *J Dent Res.* 2003; 82(2):136-40.
- Carrilho MR, Carvalho RM, Tay FR, Yiu C, Pashley DH. Durability of resin-dentin bonds related to water and oil storage. *Am J Dent.* 2005; 18(6):315-9.
- Ferracane JL. Hygroscopic and hydrolytic effects in dental polymer networks. *Dent Mater.* 2006; 22(3):211-22.
- Santerre JP, Shajii L, Leung BW. Relation of dental composite formulations to their degradation and the release of hydrolyzed polymeric-resin-derived products. *Crit Rev Oral Biol Med.* 2001; 12(2):136-51.
- Pashley DH, Tay FR, Yiu C, Hashimoto M, Breschi L, Carvalho RM, Ito S. Collagen degradation by host-derived enzymes during aging. *J Dent Res.* 2004; 83(3):216-21.
- Hebling J, Pashley DH, Tjäderhane L, Tay FR. Chlorhexidine arrests subclinical degradation of dentin hybrid layers in vivo. *J Dent Res.* 2005; 84(8):741-6.
- Carrilho MR, Carvalho RM, de Goes MF, di Hipólito V, Geraldeli S, Tay FR, Pashley DH, Tjäderhane L. Chlorhexidine preserves dentin bond in vitro. *J Dent Res.* 2007; 86(1):90-4.
- Brackett WW, Tay FR, Brackett MG, Dib A, Sword RJ, Pashley DH. The effect of chlorhexidine on dentin hybrid layers in vivo. *Oper Dent.* 2007; 32(2):107-11.
- Carrilho MR, Geraldeli S, Tay F, de Goes MF, Carvalho RM, Tjäderhane L, Reis AF, Hebling J, Mazzoni A, Breschi L, Pashley D. In vivo preservation of the hybrid layer by chlorhexidine. *J Dent Res.* 2007; 86(6):529-33.
- Sorsa T, Tjäderhane L, Salo T. Matrix metalloproteinases (MMPs) in oral diseases. *Oral Dis.* 2004; 10(6):311-8.
- Hannas AR, Pereira JC, Granjeiro JM, Tjäderhane L. The role of matrix metalloproteinases in the oral environment. *Acta Odontol Scand.* 2007; 65(1):1-13.
- Wang Y, Spencer P. Hybridization efficiency of the adhesive/dentin interface with wet bonding. *J Dent Res.* 2003; 82(2):141-5.
- Wang Y, Spencer P. Quantifying adhesive penetration in adhesive/dentin interface using confocal Raman microspectroscopy. *J Biomed Mater Res.* 2002; 59(1):46-55.
- Fardal O, Turnbull RS. A review of the literature on use of chlorhexidine in dentistry. *J Am Dent Assoc.* 1986; 112(6):863-9.
- Pilo R, Cardash HS, Oz-Ari B, Ben-Amar A. Effect of preliminary treatment of the dentin surface on the shear bond strength of resin composite to dentin. *Oper Dent.* 2001; 26(6):569-75.
- de Castro FL, de Andrade MF, Duarte Júnior SL, Vaz LG, Ahid FJ. Effect of 2% chlorhexidine on microtensile bond strength of composite to dentin. *J Adhes Dent.* 2003; 5(2):129-38.
- Soares CJ, Pereira CA, Pereira JC, Santana FR, do Prado CJ. Effect of chlorhexidine application on microtensile bond strength to dentin. *Oper Dent.* 2008; 33(2):183-8.
- Stanislawczuk R, Amaral RC, Zander-Grande C, Gagler D, Reis A, Loguercio AD. Chlorhexidine-containing acid conditioner preserves the longevity of resin-dentin bonds. *Oper Dent.* 2009; 34(4):481-90.
- Breschi L, Cammelli F, Visintini E, Mazzoni A, Vita F, Carrilho M, Cadenaro M, Foulger S, Mazzoti G, Tay FR, Di Lenarda R, Pashley D. Influence of

- chlorhexidine concentration on the durability of etch-and-rinse dentin bonds: a 12-month in vitro study. *J Adhes Dent.* 2009; 11(3):191-8.
25. Loguercio AD, Stanislawczuk R, Polli LG, Costa JA, Michel MD, Reis A. Influence of chlorhexidine digluconate concentration and application time on resin-dentin bond strength durability. *Eur J Oral Sci.* 2009; 117(5):587-96.
26. Reis A, Grande RH, Oliveira GM, Lopes GC, Loguercio AD. A 2-year evaluation of moisture on microtensile bond strength and nanoleakage. *Dent Mater.* 2007; 23(7):862-70.
27. Tay FR, Pashley DH. Have dentin adhesives become too hydrophilic? *J Can Dent Assoc.* 2003; 69(11):726-31.
28. De Goes MF, Pachane GC, García-Godoy F. Resin bond strength with different methods to remove excess water from the dentin. *Am J Dent.* 1997; 10(6):298-301.
29. Pereira GD, Paulillo LA, De Goes MF, Dias CT. How wet should dentin be? Comparison of methods to remove excess water during moist bonding. *J Adhes Dent.* 2001; 3(3):257-64.
30. Reis A, Loguercio AD, Azevedo CL, de Carvalho RM, da Julio Singer M, Grande RH. Moisture spectrum of demineralized dentin for adhesive systems with different solvent bases. *J Adhes Dent.* 2003; 5(3):183-92.
31. Mazzoni A, Pashley DH, Nishitani Y, Breschi L, Mannello F, Tjäderhane L, Toledano M, Pashley EL, Tay FR. Reactivation of inactivated endogenous proteolytic activities in phosphoric acid-etched dentine by etch-and-rinse adhesives. *Biomaterials.* 2006; 27(25):4470-6.
32. Zhou J, Tan J, Chen L, Li D, Tan Y. The incorporation of chlorhexidine in a two-step self-etching adhesive preserves dentin bond in vitro. *J Dent.* 2009; 37(10):807-12.
33. De Munck J, Van den Steen PE, Mine A, Van Landuyt KL, Poitevin A, Opdenakker G, Van Meerbeek B. Inhibition of enzymatic degradation of adhesive-dentin interfaces. *J Dent Res.* 2009; 88(12):1101-6.